



# OLGULARLA GENİTOÜRİNER ATROFİDE TEDAVİ

DR. ÖĞR.Ü. ESRA ÖZBAŞLI  
ACIBADEM MEHMET AYDINLAR ÜNİVERSİTESİ  
KADIN HASTALIKLARI VE DOĞUM  
KLİNİĞİ



ACIBADEM  
MEHMET ALİ AYDINLAR  
UNIVERSITY



# GENİTOÜRİNER ATROFİ

- Postmenapozal kadınların % 27-84'ünü etkiler.
- Östrojen eksikliği; kuruluk, kaşıntı, irritasyon, subkutanöz yağ kaybı, pubik tüylerde azalma, disparoni
- Vajinal kuruluk (% 27-55), yanma, disparoni (%32-42), irritasyon, ağrı, lubrikasyon ve laksite yokluğu



- Azalmış epitelyal proliferasyon, azalmış glikojen sentezi, azalmış vaskülarite
- Yüksek ph..... pelvik florada bozulma
- Transudasyonda ve vajinal sekresyonlarda azalma
- L. Majorada hacim kaybı, düzleşme.....  
Vajinal enfeksiyonlar, sistit (%4-15), ağrı, rahatsızlık



# Amaç

- Vulvovajinal alanda rejenerasyon
- L. majoranın canlılığını ve fonksiyonunu restore etmek
- Vajinal mikrobun Hidrasyonunu ve stimulasyonunu arttırmak
- Normal pelvik flora
- Optimal transudasyon
- Asidik ph sağlamak
- Hyaluronik asit, Plateletten zengin plazma (prp), Lazer, Yağ dolgu



- Menapoz
- Prematür ovaryen yetmezlik
- Meme kanseri öyküsü olan hastada GÜS yönetimi!!

## Eski Bildiklerimiz

- Kremler, lubrikanlar, kontrendikasyon yok ise HRT, topikal östrojen

# YENİLİKLER???



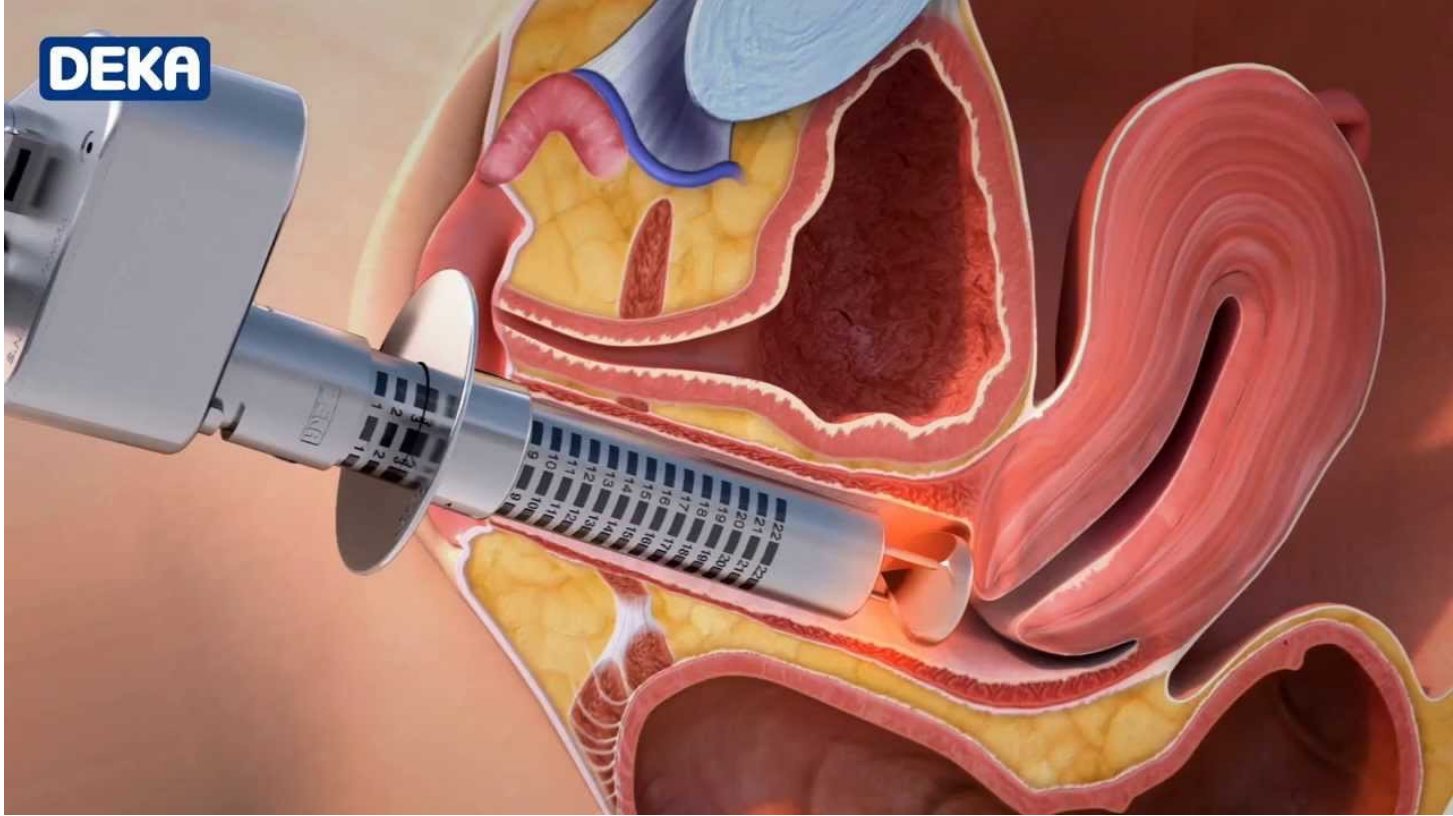
ACIBADEM  
MEHMET ALİ AYDINLAR  
UNIVERSITY



# LAZER

- Isı artılıkollajendeki apraz baęlar yıkılır, ısı Őok proteinleri oluŐur.
- Neo-kolejenizasyon
- Fibroblast aktivasyonu
- Epitelde glikojen artıŐı
- Kolajen remodelling





ACIBADEM  
MEHMET ALİ AYDINLAR  
UNIVERSITY

10  
YEARS

- Maliyet
- Birkaç seans uygulama gerekliliđi
- Tekrar gerekliliđi

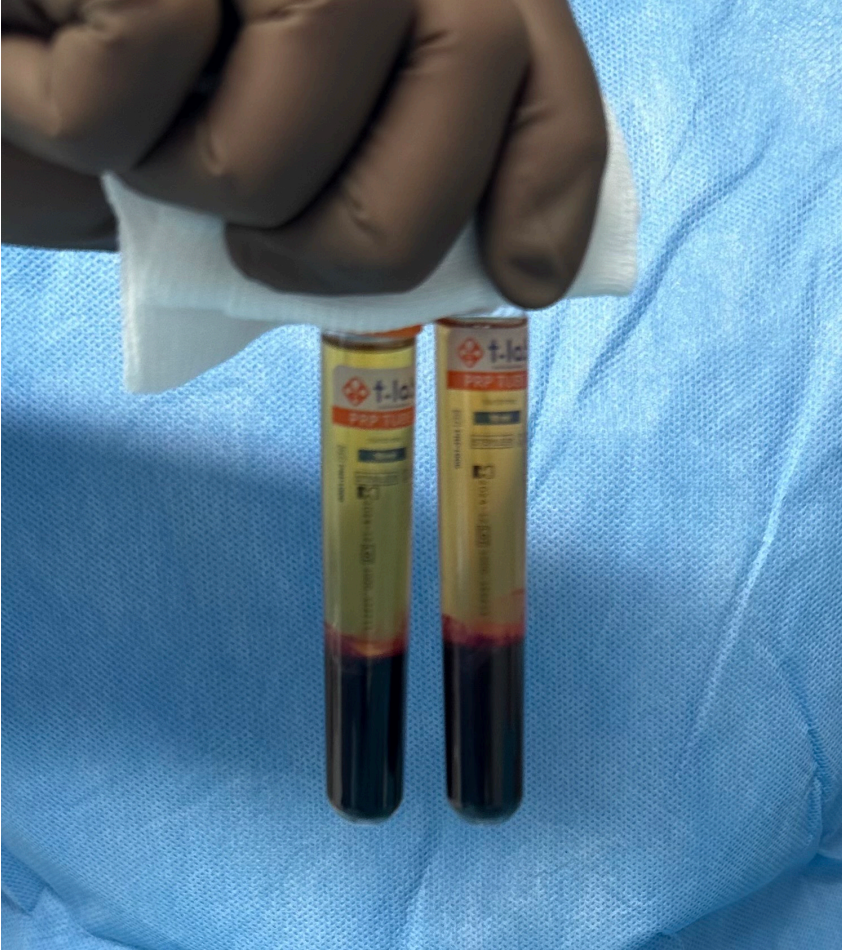

ACIBADEM  
MEHMET ALI AYDINLAR  
UNIVERSITY





# PRP



- Plateletten zengin plazma
- Otolog
- Büyüme faktörleri ile kollajen oluşumunu ve neovaskülarizasyonu arttırma
- Krnotaksis, ekstrasellüler matriks oluşumu ve hücreyel farklılaşma.



- 15-20cc kan
- 3200 rpm 8 dk santrifüj
- PRP- Yağ kombinasyonu (Lipofilling)
- PRP- Botulinum toksini
- PRP- HA uygulamaları



# HYALURONİK ASİT

**Ekstrasellüler Matriks** 2 tip maddeden oluşur;

- *Proteinler* (Kolejen ve elastin)

Fibrözdür. Dokuya yapı ve elastiklik sağlar.

- *Proteoglikanlar* (Hyaluronik asit)

Karbonhidratlardan oluşan jel gibi maddelerdir. Boşlukları doldurur, nem ve hidrasyon sağlar.

**HA**, dokuların kırılmadan ezilmesini sağlar. Makromoleküler lineer mukopolisakkariddir.

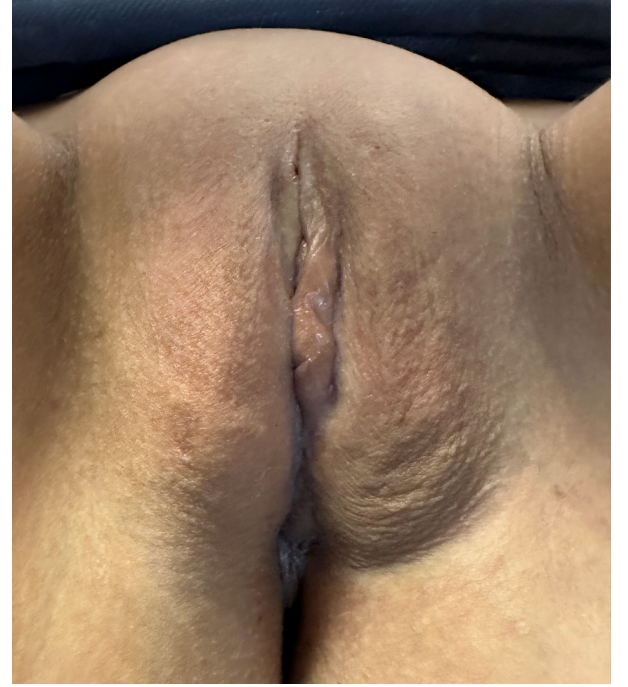
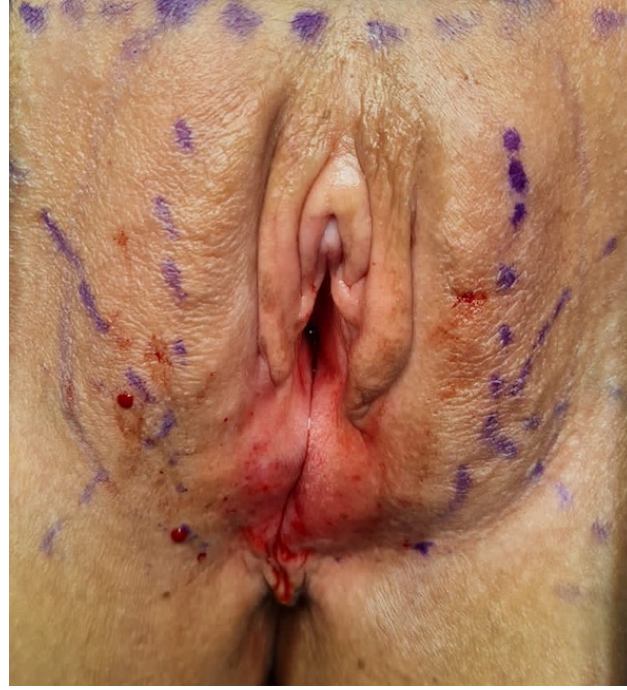


ACIBADEM  
MEHMET ALİ AYDINLAR  
UNIVERSITY



- İlerleyen yaşla vajinal mukozanın HA miktarı, bununla birlikte kalınlığı ve vaskülarizasyonu keskin bir şekilde azalır ve bu da sonuç olarak plazma transüdashyonunu ve lubrikasyonu azaltır.
- 50li yaşlarda miktar yarıya düşer.
- HA ağırlığının 1000 katı su taşıyabilir (lubrikasyon ve nemlendirme).
- 1 gr HA 6 litre su tutabilir.
- Doğal HA hızla degrade olur dokuda sadece 24-48 saat durur.
- Yüksek miktarda HA, kolajen üretimini tetikler
- Endotel hücrelerinin proliferasyonunu ve farklılaşmasını arttırır
- Çapraz bağı HA jel tip I kollajen ve elastin sentezini ve dolayısıyla çevre dokuların kalınlığını arttırdığı da gösterilmiştir.





42y, Prematür ovaryen yetmezlik

Tek seans

FSFI öncesi 19,6 Sonrası 19,9

VAS öncesi 9 sonrası 7



ACIBADEM  
MEHMET ALİ AYDINLAR  
UNIVERSITY



- Lokal anestezi veya sedasyon
- Maliyetin miktarla artması
- Tekrarlama gerekliliđi
- Sentetik



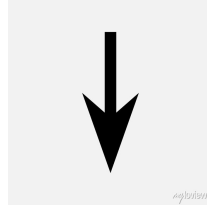
ACIBADEM  
MEHMET ALI AYDINLAR  
UNIVERSITY



# NANOFAT-STROMAL VASKÜLER FRAKSİYON

## Adipoz doku

- Stromal vasküler fraksiyon (SVF)
- Matür adipozitler %30-70
- Ekstrasellüler matriksten oluşur.



Enzimatik veya mekanik

## SVF

- Adipoz doku kaynaklı kök hücreler (ADKH)
- Adipoz prekürsör hücreler
- Endotel hücreleri
- Makrofajlardan oluşur.



ACIBADEM  
MEHMET ALİ AYDINLAR  
UNIVERSITY



## SVF

- Adipositler uzaklaştırılır.
- Mezenkimal hücre, büyüme faktörleri, yağ hücresi öncü hücreleri, perisit, lenfosit, myosit, monosit, makrofaj, endosit, fibroisit, ADKH ve düz kas hücresi içeren sıvı

## ADKH

- Yağ dokusundan elde edilen mezenkimal kök hücreler
- SVF'dan purifiye edilir.





# Mezenkimal Kök Hücreleri

- Rejenerasyon
- Progenitor
- Revaskülarizasyon
- Doku yenilenmesini başlatma
- Apoptozisi durdurma

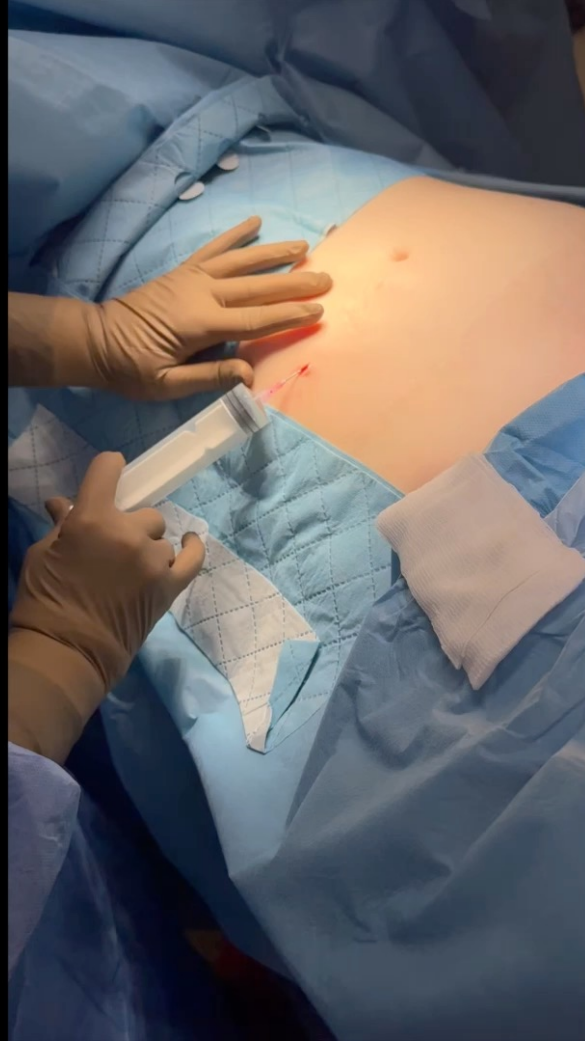

ACIBADEM  
MEHMET ALI AYDINLAR  
UNIVERSITY



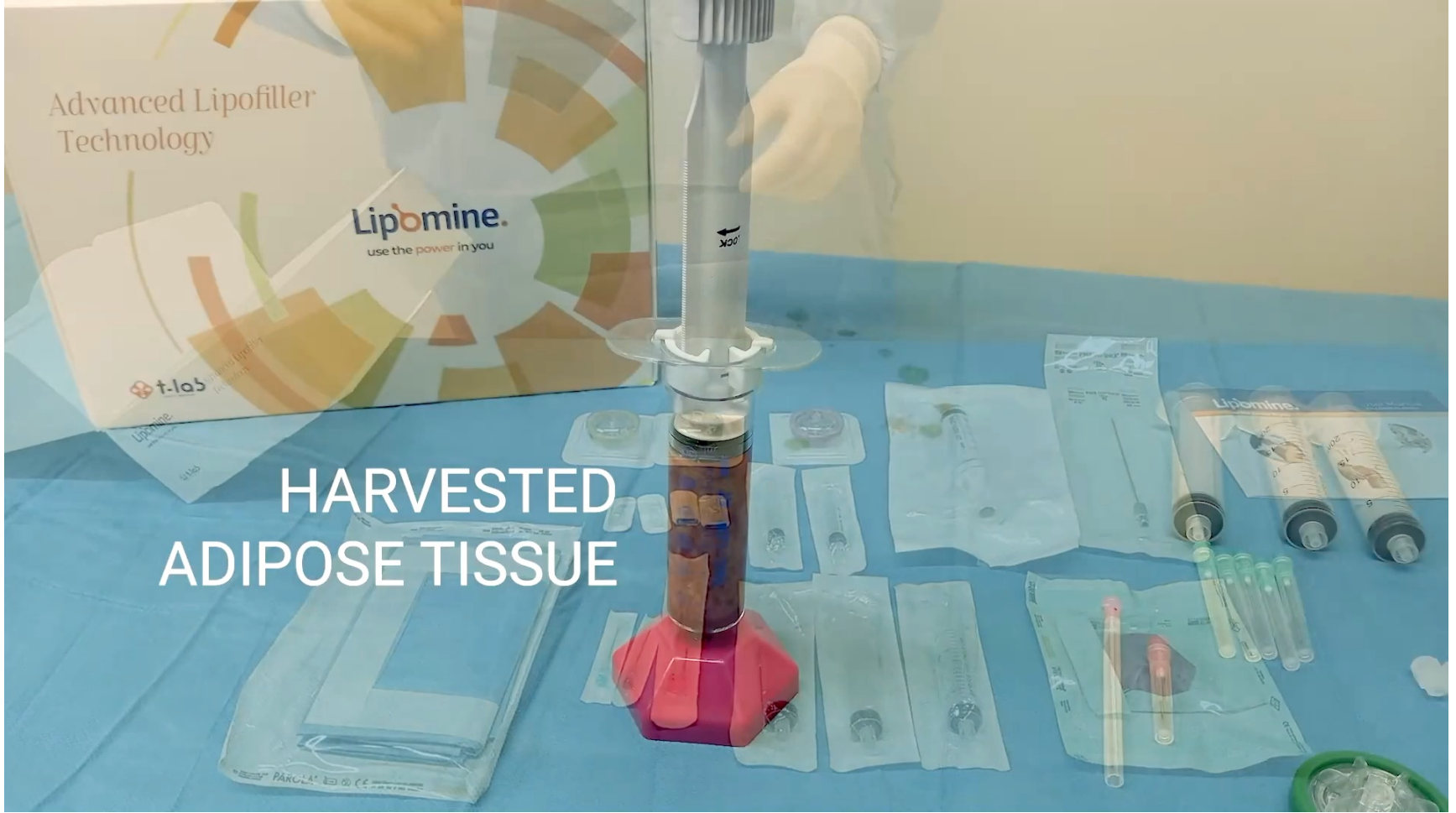- Otolog
- Maliyetin miktardan etkilenmemesi
- Genel anestezi
- İşlemin deneyimli kişilerce yapılmaması halinde komplikasyon (Batına girme, barsak zedelenmesi)
- 1 yıl sonra tekrar gerekliliği
- İşlem sonrası %30 kayıp





ACIBADEM  
MEHMET ALİ AYDINLAR  
UNIVERSITY

10  
10 YEARS



# HARVESTED ADIPOSE TISSUE



**ACIBADEM**  
MEHMET ALİ AYDINLAR  
UNIVERSITY



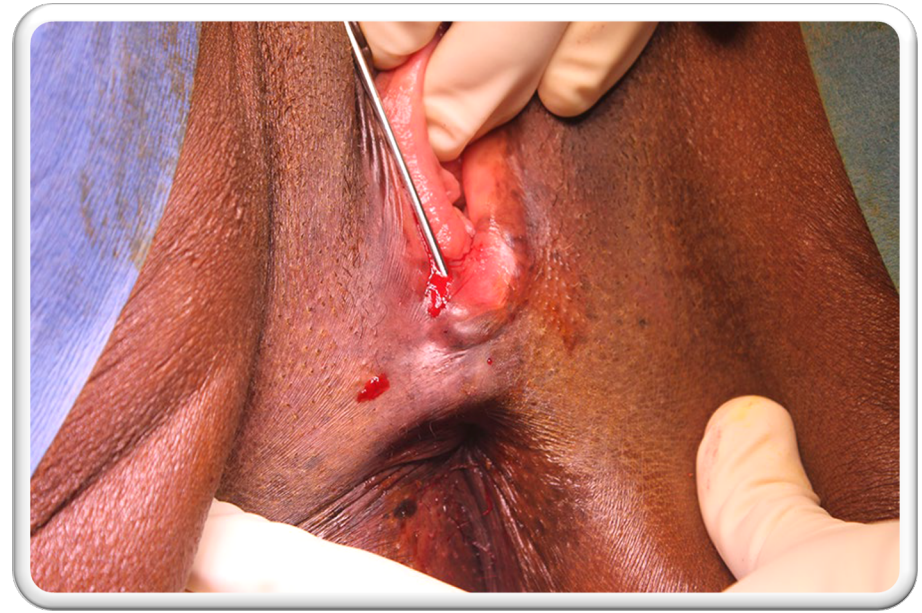
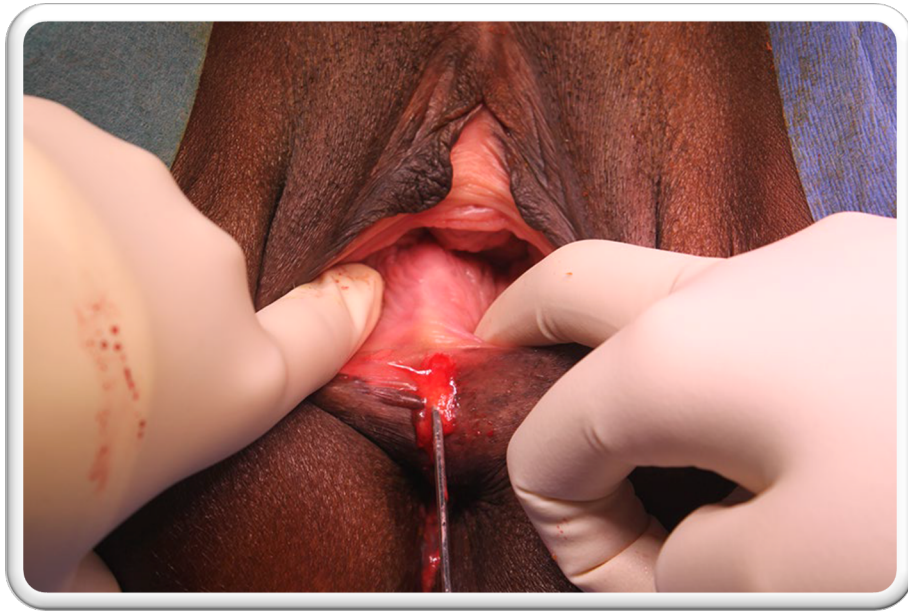
3. BASAMAK  
ÖN SANTRİFÜJ  
HAZIRLIK



ACIBADEM  
MEHMET ALI AYDINLAR  
UNIVERSITY

10  
YEARS



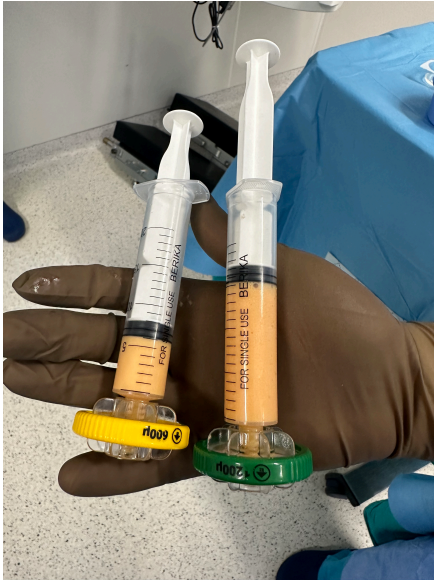
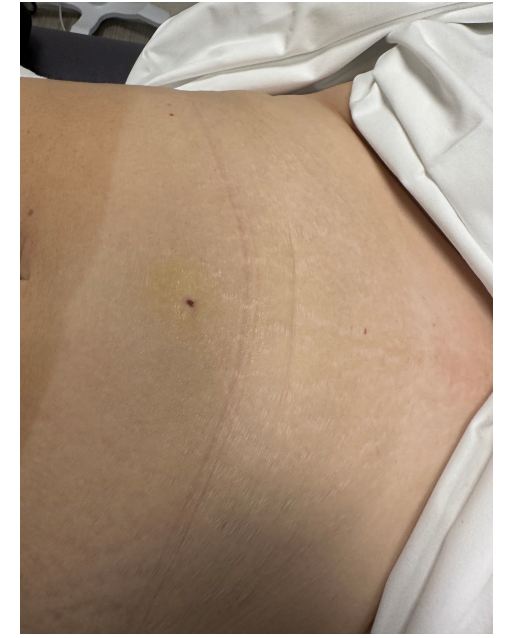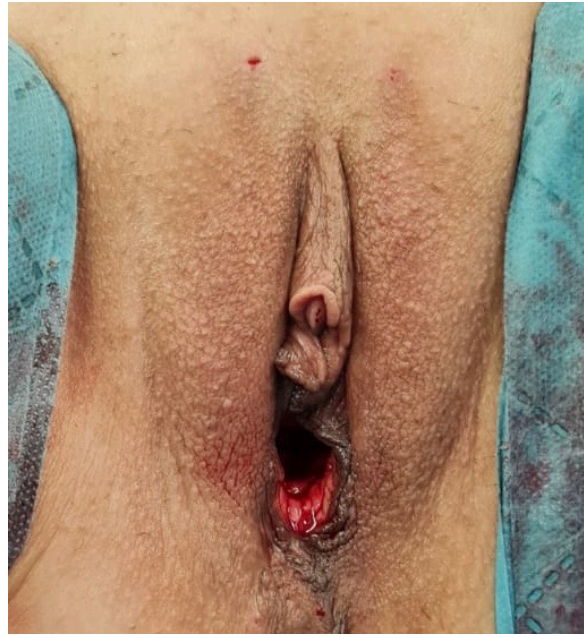
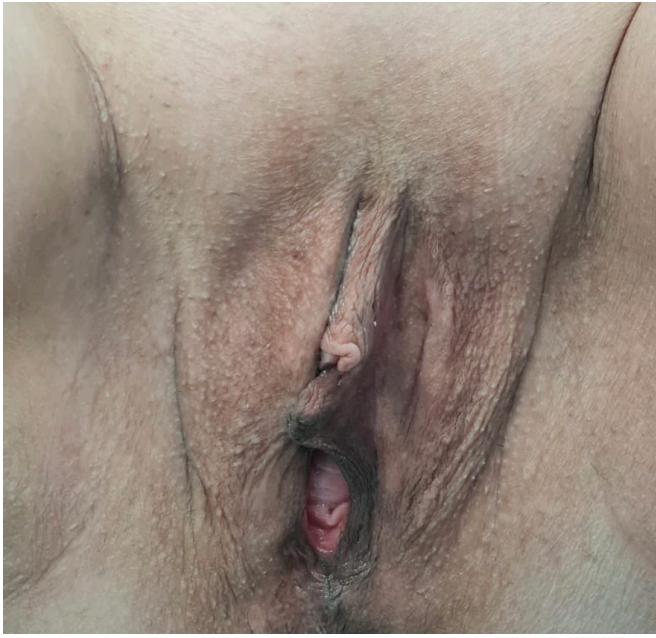Aguilar P et al. Springerplus. 2016 Jul 26;5(1):1184

-2 ml HA, 2 ml PRP  
16ml Nanofat



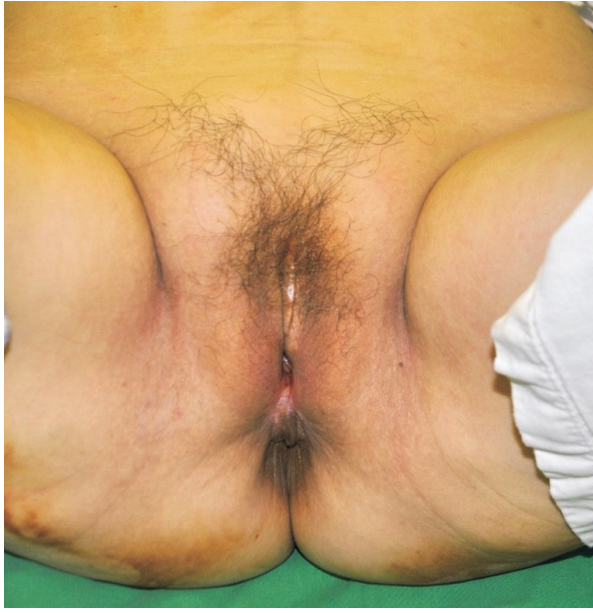ACIBADEM  
MEHMET ALİ AYDINLAR  
UNIVERSITY



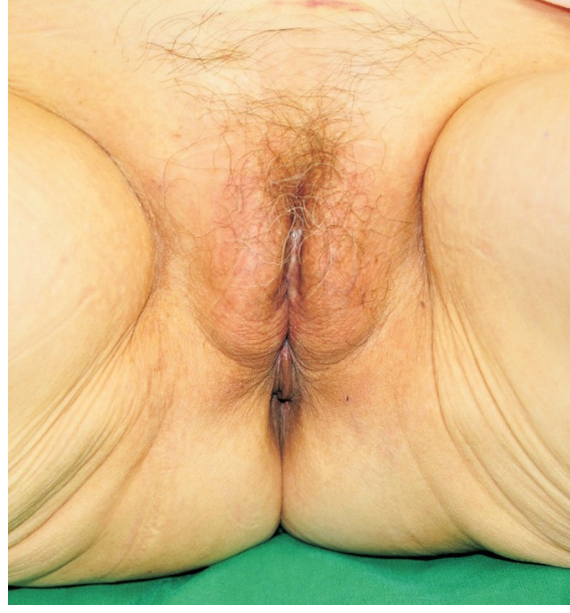

- 59 yaş, 8 yıldır menapoz
- Sistosel, SUI, vajinal kuruluk, dispareni
- Yağ uygulaması (mikrofat ve SVF)

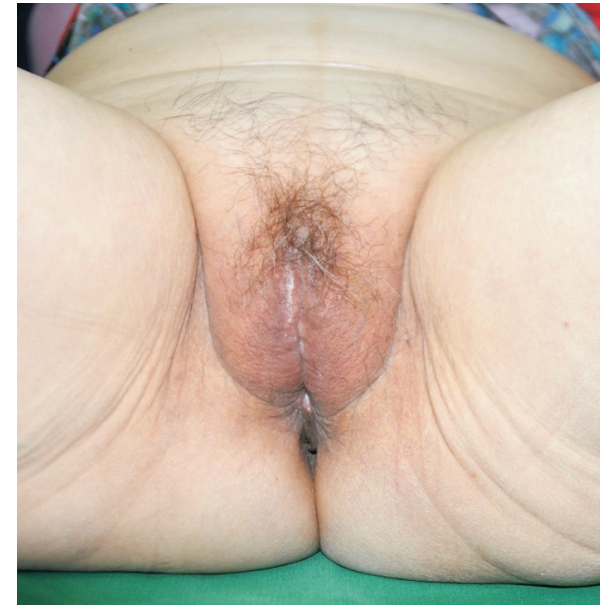



PREOPERATİF



POSTOP 1. HAFTA



POSTOP 1. HAFTA

## Rejuvenation Using Platelet-rich Plasma and Lipofilling for Vaginal Atrophy and Lichen Sclerosus

Kim SH, Park ES, Kim TH. Rejuvenation Using Platelet-rich Plasma and Lipofilling for Vaginal Atrophy and Lichen Sclerosus. J Menopausal Med. 2017 Apr;23(1):63-68.

67y, vajinal atrofi, 36cc mikrofot-4cc PRP  
Postop 1.ay sonra, liken skleroz, vajinal irritasyon ve pruritus kaybolmuş.



ACIBADEM  
MEHMET ALİ AYDINLAR  
UNIVERSITY

