

# MENTAL RETARDE VİRGİN HASTADA VAJİNADA YABANCI CİSİM

CEVAT RIFAT CÜNDÜBEY , MEHMET AK  
KAYSERİ ŞEHİR EĞİTİM VE ARAŞTIRMA HASTANESİ





- Karın ağrısı kadınlarda yaygın bir semptomdur
- Özellikle virjin hastalarda ilk önce başka sebepler düşünülse de jinekolojik sebeplerin de akılda bulundurulması gerekmektedir
- Vajinal yabancı cisimler nadir olmasına rağmen vajinal akıntı ,ağrı ve vajinal kanama gibi semptomlara neden olabilir

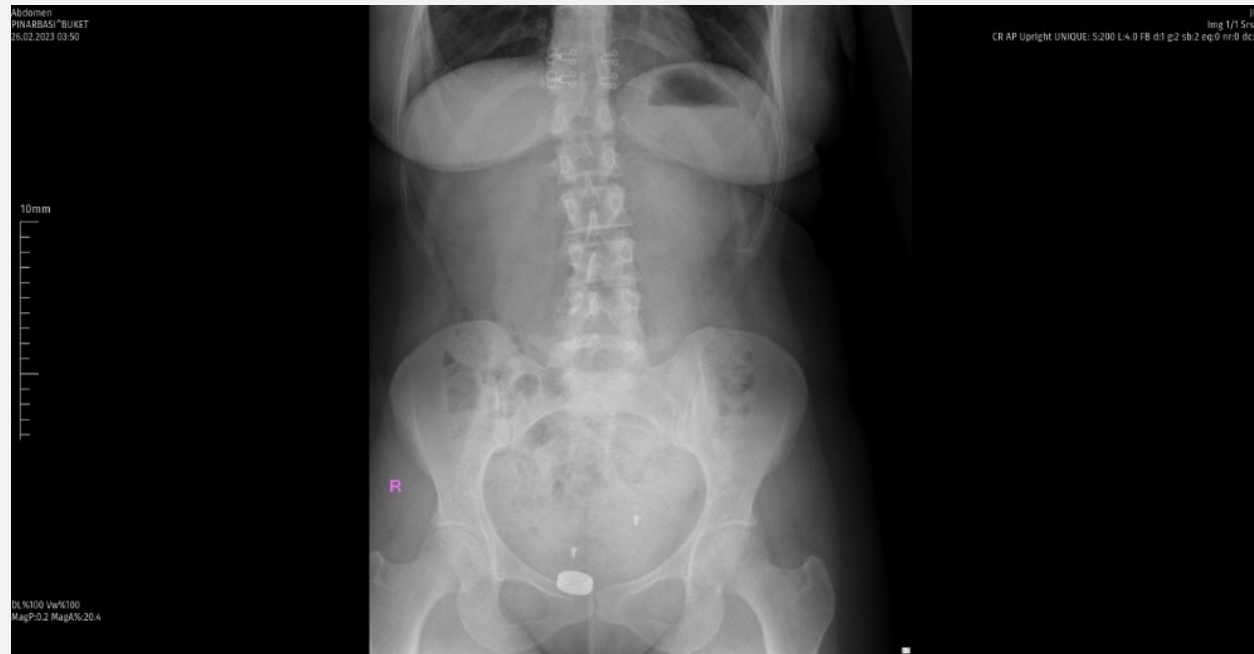

- Vajende uzun süre duran yabancı cisimler ülserasyon, kanami fistül gibi önemli sekellerin oluşumuna sebep olabileceği gibi asemptomatik olarak da görülebilirler
- Özellikle mental retarde kadınlarda vajende yabancı cisimle karşılaşılabilceği unutulmamalı,
- Bu durumun cinsel istismar sonucu da olabileceği akılda tutulmalıdır
- Karın ağrısı şikayetiyle genel acile başvuran virgin, mental retarde bir kadında vajinada yabancı cisim olgusunu sunmayı amaçladık

## OLGU SUNUM

- 32 yaşında mental retarde, virgin hasta karın ağrısı şikayetiyle acil servise başvurdu
- Yapılan laboratuvar tetkiklerinde anormallik saptanmadı
- Yapılan ayakta batın grafisinde pelviste halka şeklinde ve 2 adet vida görünümünde radyoopak yabancı cisim izlendi (Resim-1)

# RESIM-I

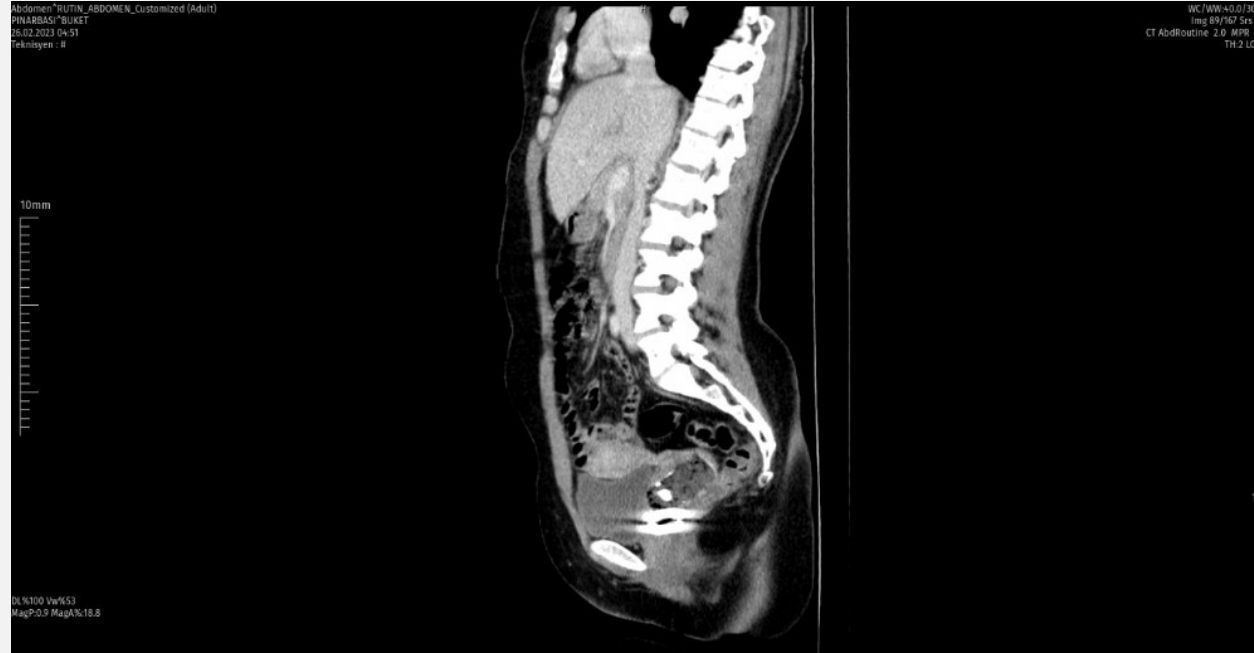



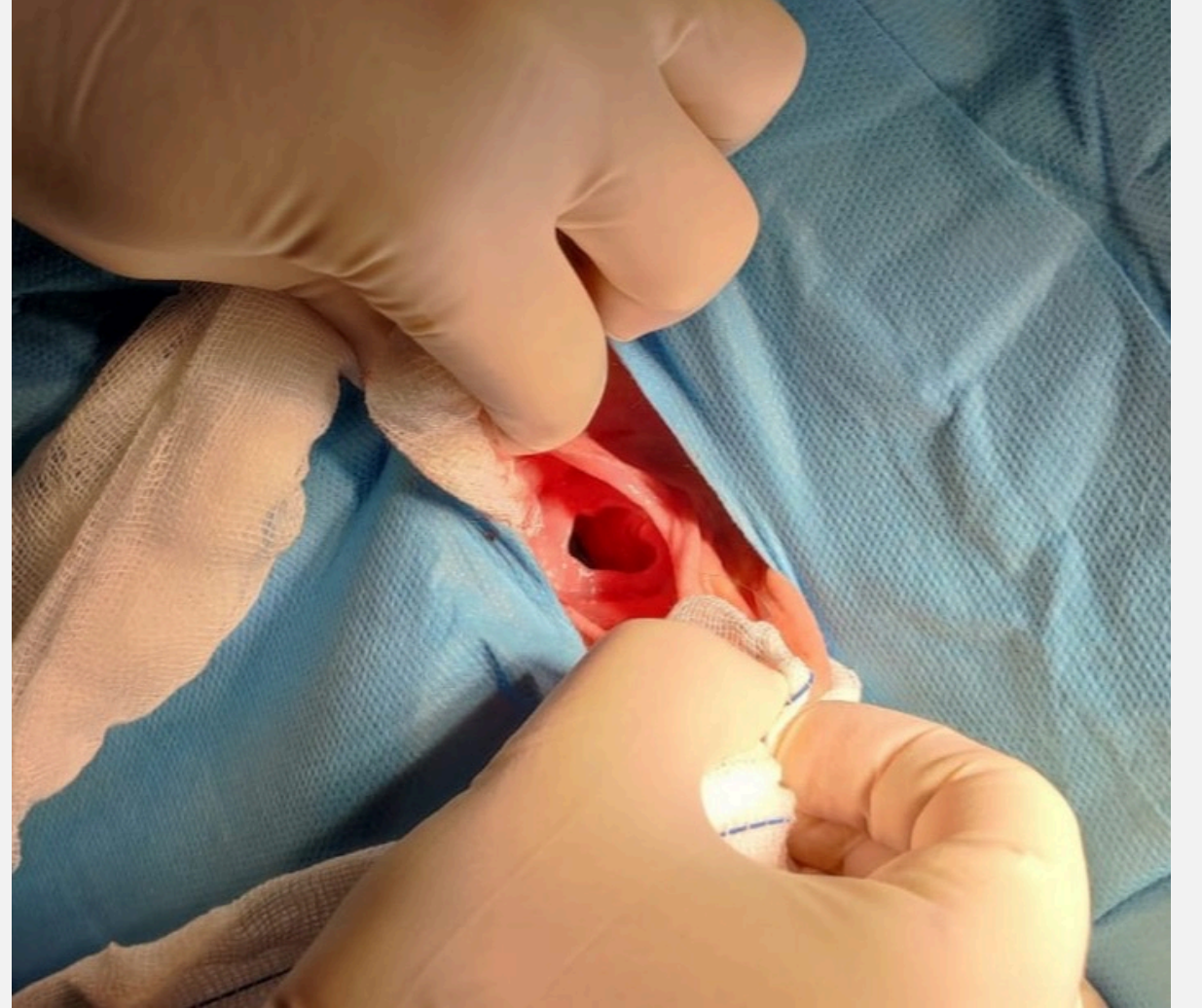
- 
- Yapılan batın tomografisinde;
  - vajen dilate görünümde,
  - vajen içerisinde heterojen kolleksiyon görünümü ve vajen inferior kesiminde halkasal sekilli, yaklaşık 2 cm. boyutunda yabancı cisime ait olabilecek metalik dansite izlenmektedir
  - ayrıca daha küçük boyutlu birkaç adet metalik dansite daha mevcut olarak raporlandı

Bunun üzerine hasta tarafımıza konsulte edildi

# BT GÖRÜNTÜSÜ



- Hastanın yapılan jinekolojik muayenesinde hymen intakt görünümdeydi
- İzlenebildiği kadarıyla vajende yabancı cisim ve akıntı saptanmadı





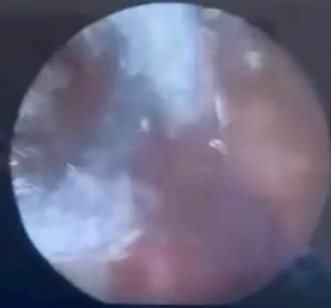

- Yakınından alınan anamnezinde ağızdan birşeyler aldığıının söylenmesi üzerine genel cerrahi ile konsulte edildi
  - ‘ne bulsa ağzına atıyor’
- Yapılan rektal tuşede vajende ele gelen kitle saptanmış, rektoskopi yapılmış ve normal olması üzerine hasta tekrar tarafımıza danışıldı

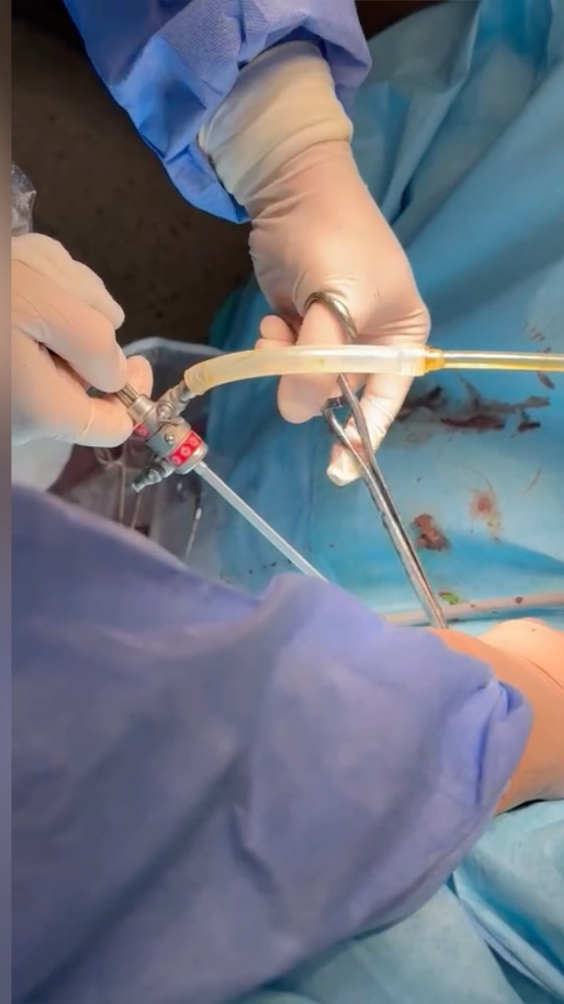

- Hastaya ofis histereskopi ile vajinoskopi yapılması planlandı.

Yabancı cisimle ilk karşılaşma



InShot



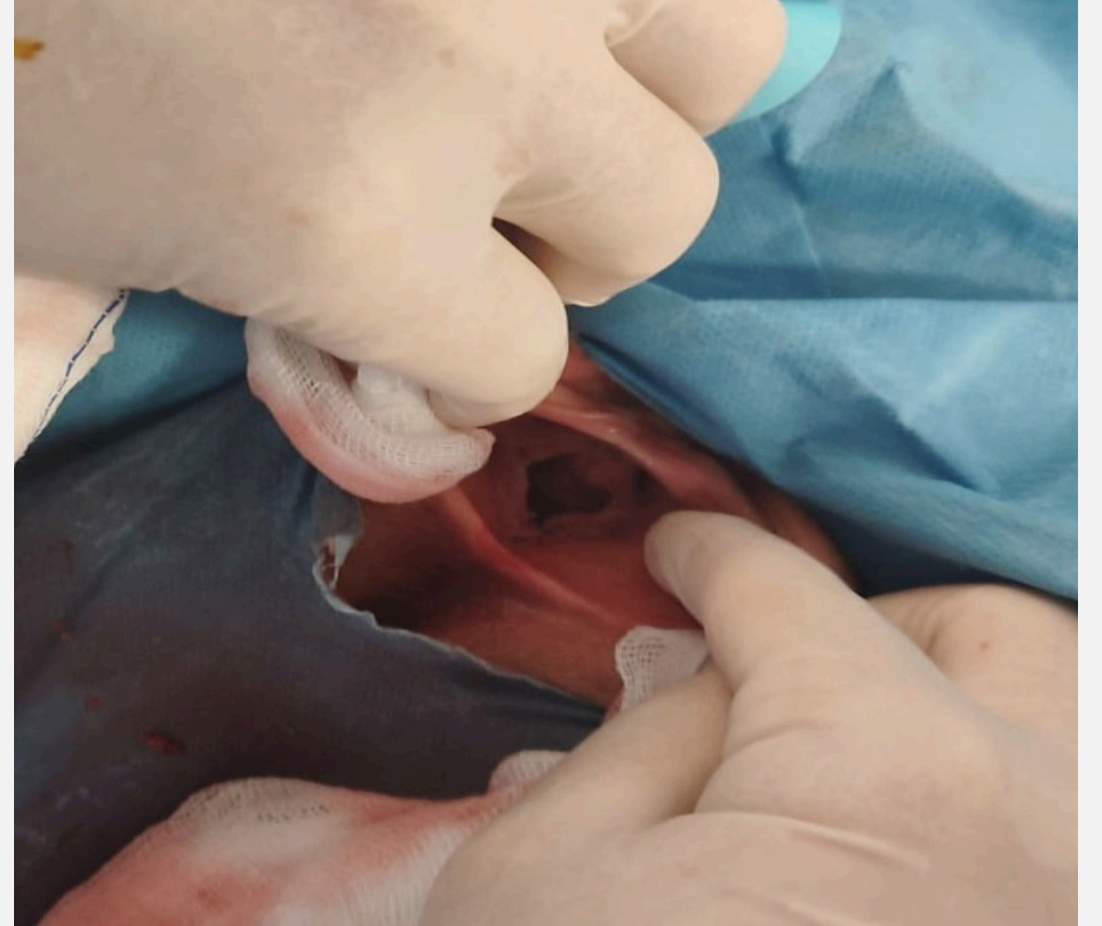InShot



- Hastanın vajeninde yüzük, kapak ve oyuncak saptandı
- İlk girişte herhangi bir enfeksiyon bulgusu saptanmazken kapak ve yüzük çıkarıldıktan sonra yoğun, kötü kokulu akıntı boşaltıldı
- Yabancı cisimler over klempisi yardımıyla çıkarıldı



- Kırık oyuncakların keskin kenarları nedeniyle çıkarılırken hymende saat 5 yönünde laserasyon oluştu
- Tüm cisimler çıkarıldıktan sonra vajen yıkanarak işleme son verildi.



## TARTIŐMA – SONUÇ

- Yabancı cisimler meraktan orifislerini keűfetmeye çalıűırken vajene sokulabilir veya altta yatan davranıű bozukluđu olanlarda yine karűımıza çıkabilir
- Ayrıca bu tarz olaylar tesadűf gibi görünse de olayın cinsel istismar sonucu olma ihtimali mutlaka araştırılmalıdır
- İnvajinal yabancı cisimler asemptomatik olabilir veya akıntı,ađrı gibi semptomlara neden olabilir
- Vajinal yabancı cisim çođunlukla vajinal muayene yapılarak belirlenebilir



- Pelvik tarama, röntgen veya MRG gibi görüntülemeler, nazik genital muayene sırasında vajendeki nesneyi tanımlayamadıysa yapılabilir
- Olgumuzdaki yabancı cisimler belirsiz bir süre ve önemli bir komplikasyon olmaksızın kalmıştır
- Röntgen ve tomografi ile yabancı cisim tanımlandı ve ofis histereskopi ile görülerek over klempisi yardımıyla çıkarıldı
- Virgin hastalarda da vajinal yabancı cisimler akılda bulundurulmalı ve hymen zarar görmeden ofis histereskopi ile tanı konulabilmektedir.