



# *Laparoskopik Zor Histerektomi*

DR. MEHMET ALİ VARDAR

ÇUKUROVA ÜNİVERSİTESİ TIP FAKÜLTESİ

JİNEKOLOJİK ONKOLOJİ BİLİM DALI

# L/S Histerektomi Neden Zorlaşır?

- Obezite
- Büyük Uterus
- Bozulmuş Anatomi - Pelvik adhezyonlar

# Obes Hastalarda L/S Histerektomi


- BMI : < 25 normal kilolu  
25-30 kilolu (overweight)  
30-40 obes  
<40 morbid obes
- Trendelenburg'da havalanma yetersizliği ile pozisyonu tolere edememe.
- Trokar giriş zorlukları
- Kolon ve ileum loplarnı operasyon alanından uzaklaştırma problemleri

# Kardiyak ve Respiratuar Problemler

- Obes Olgularda :
- Kalın abdominal duvar ve artmış preperitoneal ve mezenterik yağ dokularının diyafram ve akciğerlere baskısı ile havalanma zorlaşır.
- Respiratuar compliance azalır.
- Hava yolu basıncı artar.
- Kardiyak fonksiyon etkilenir.

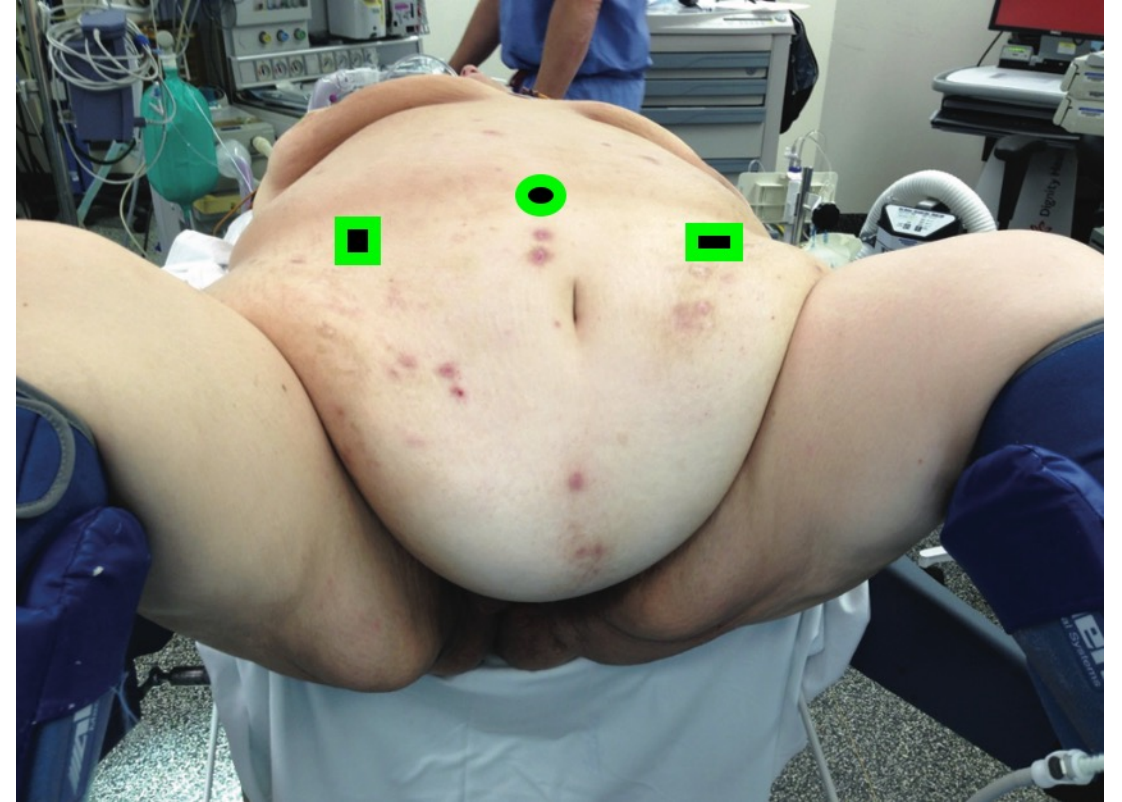
# Kardio-pulmoner Stabilizasyonun Deęerlendirilmesi

- Yeterli havalanma testi :
- Operasyona başlamadan 40<sup>0</sup> trendelenburg da hastanın kardio-pulmoner stabilizasyonunu deęerlendirmek.
- Trendelenburgun derecesini hastaya göre ayarlamak. 10-30<sup>0</sup>
- İntraabdominal basıncı olabildiğince düşük tutmak. 10-12 mm Hg.



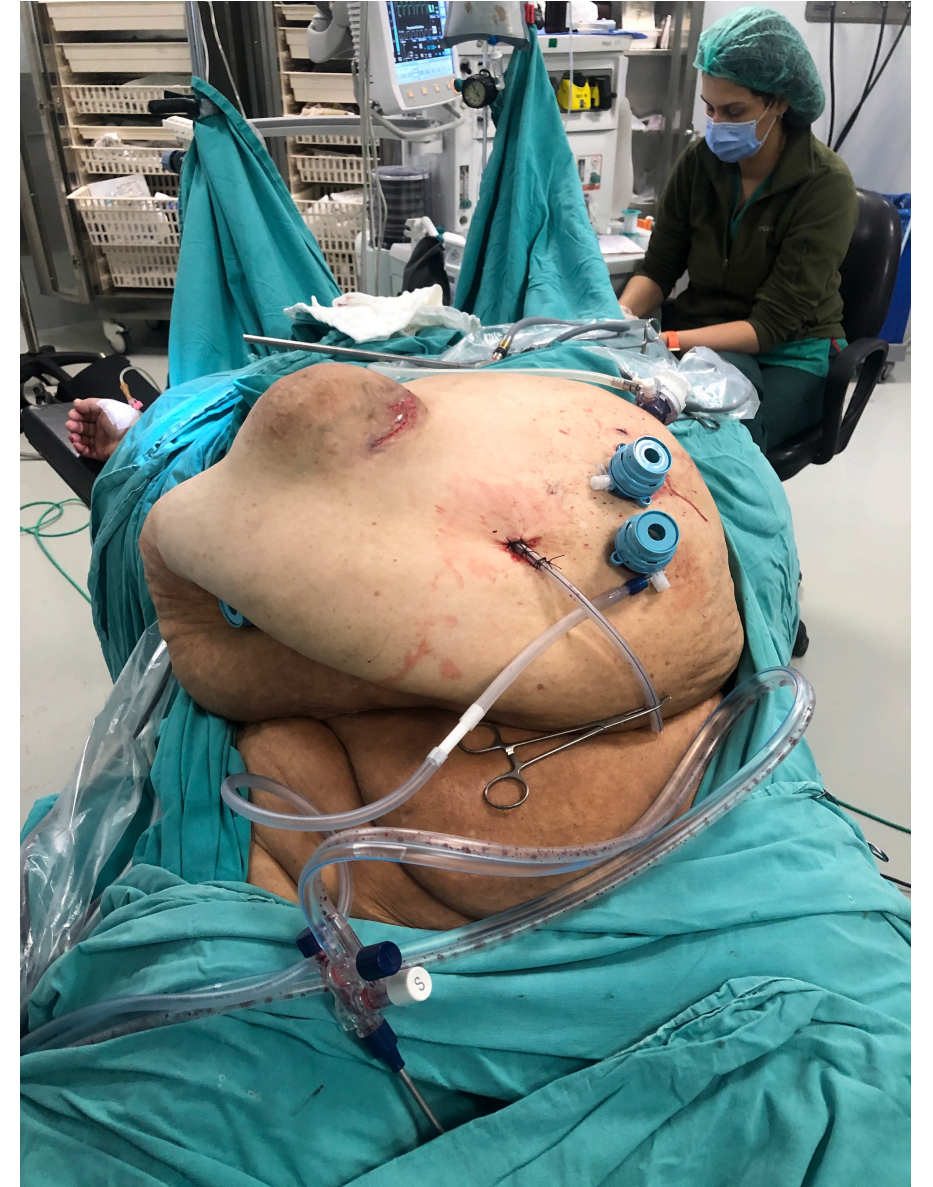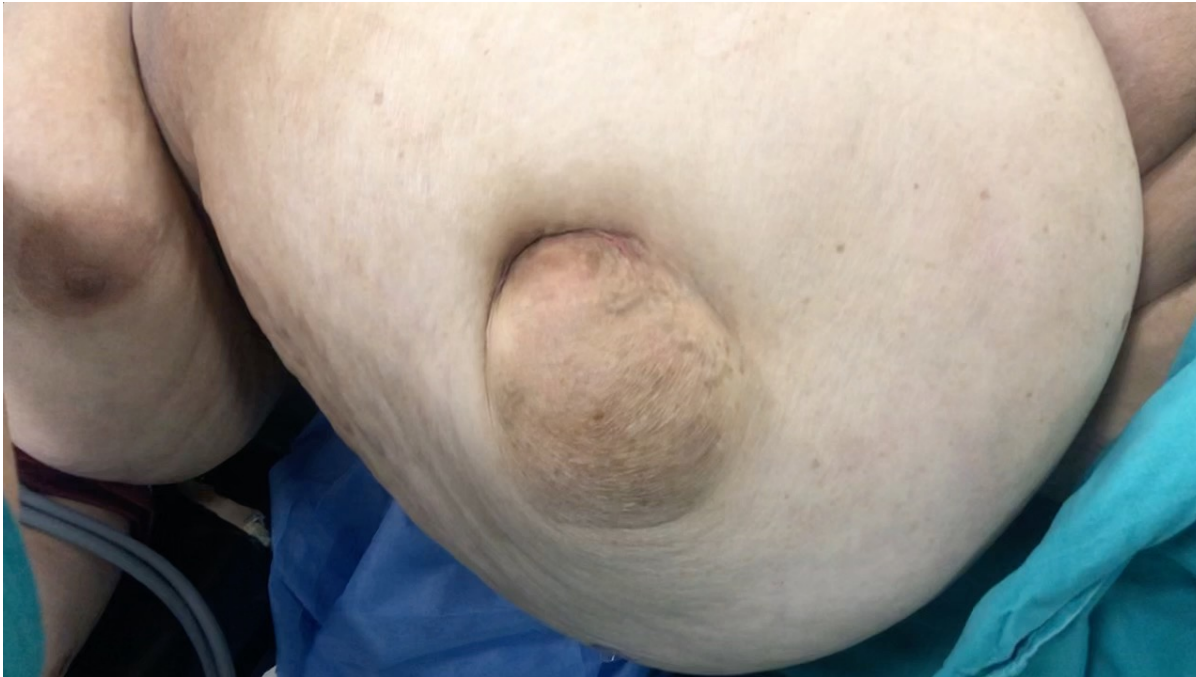# Trokar Girişleri

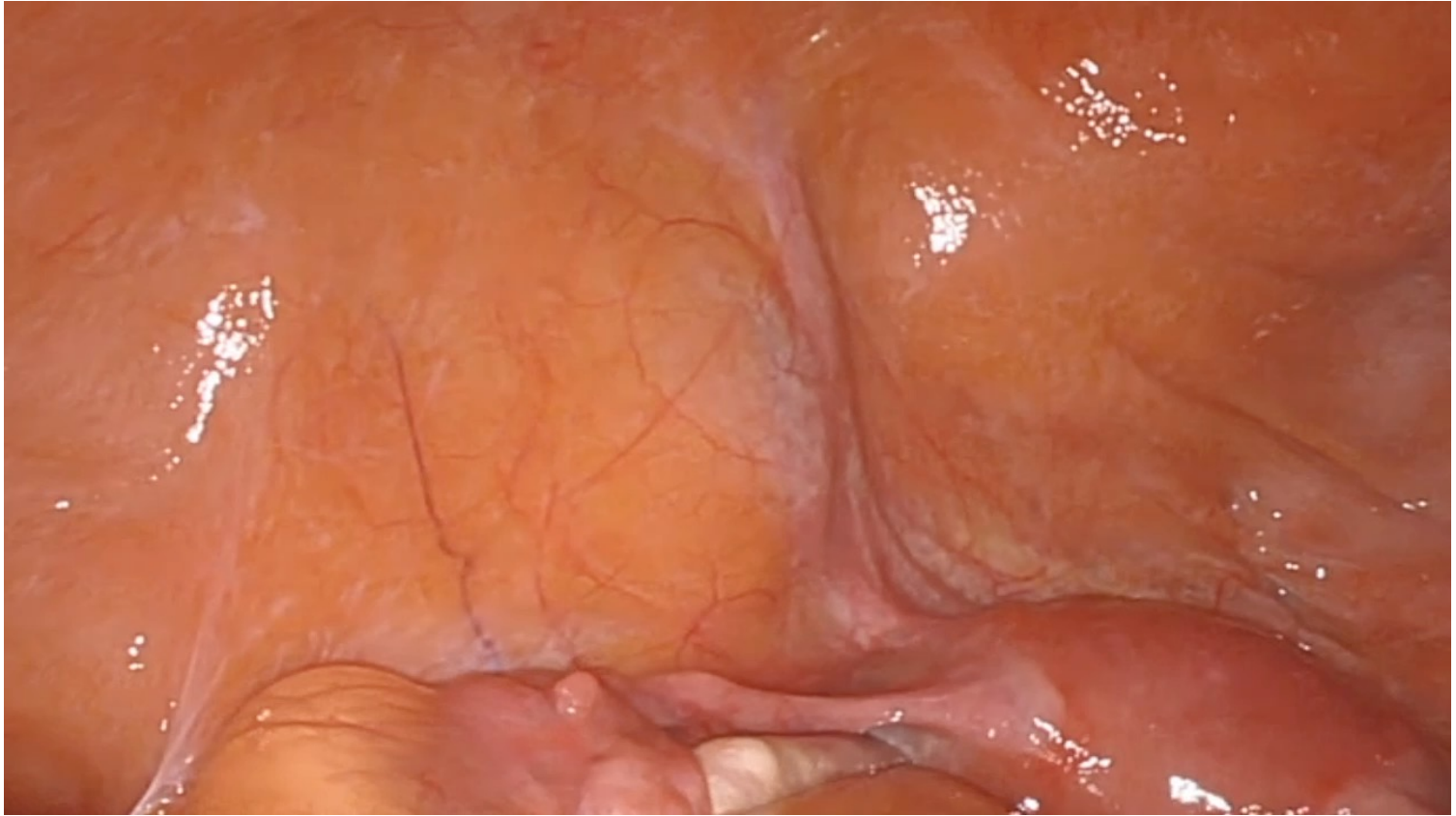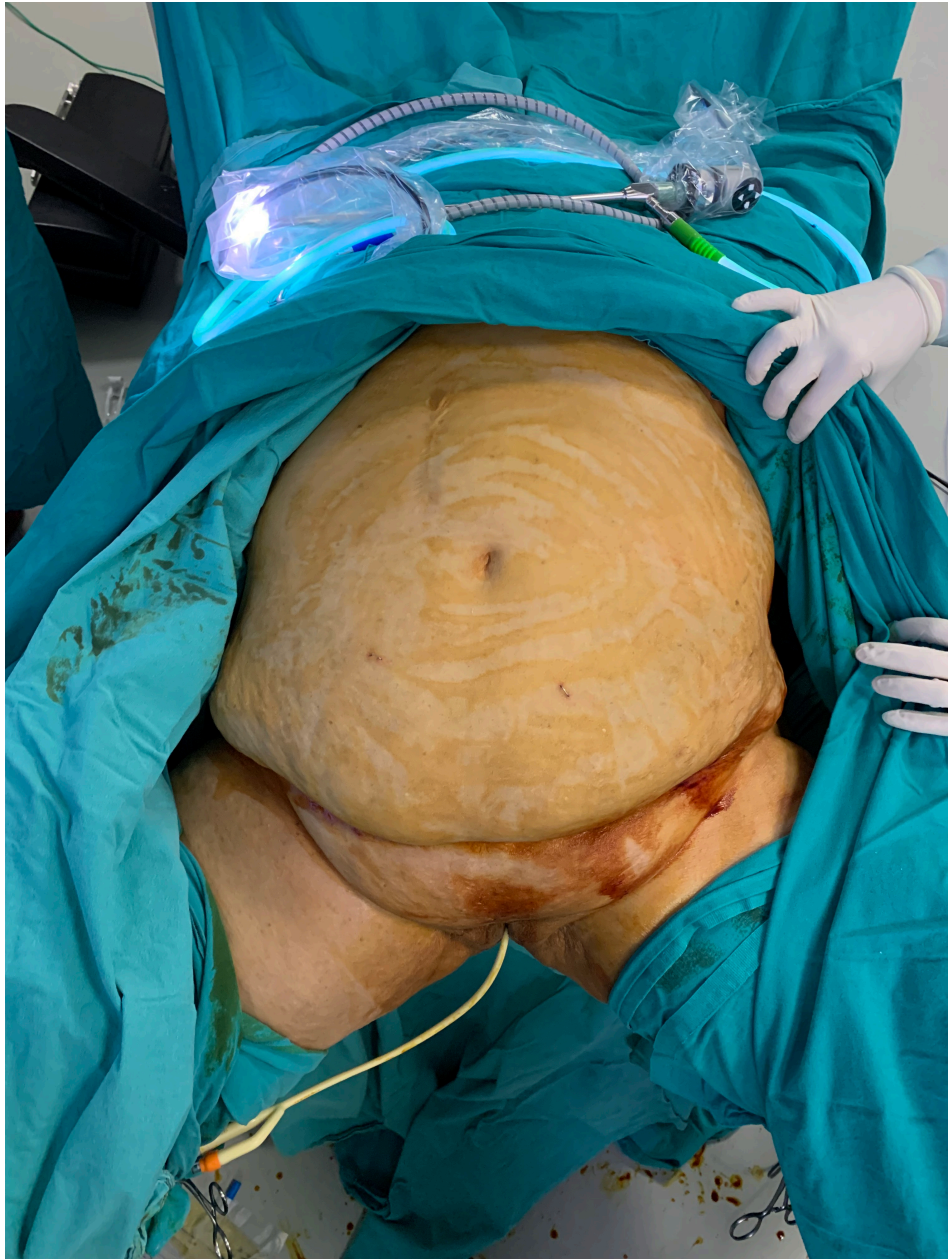- Uzun Verres ve uzun trokarlar tercih edilmeli.
- 1. yöntem :
- Supin pozisyonunda
- Aşağı sarkan karın flabini bypass ederek trokarları yukardan girmek.



# Trokar Girişleri

- Uzun Verres ve uzun trokarlar tercih edilmeli.
- 2. yöntem :
- Trendelenburg da
- Karın flabini yukarı alarak trokarları normal yerlerinden girmek.

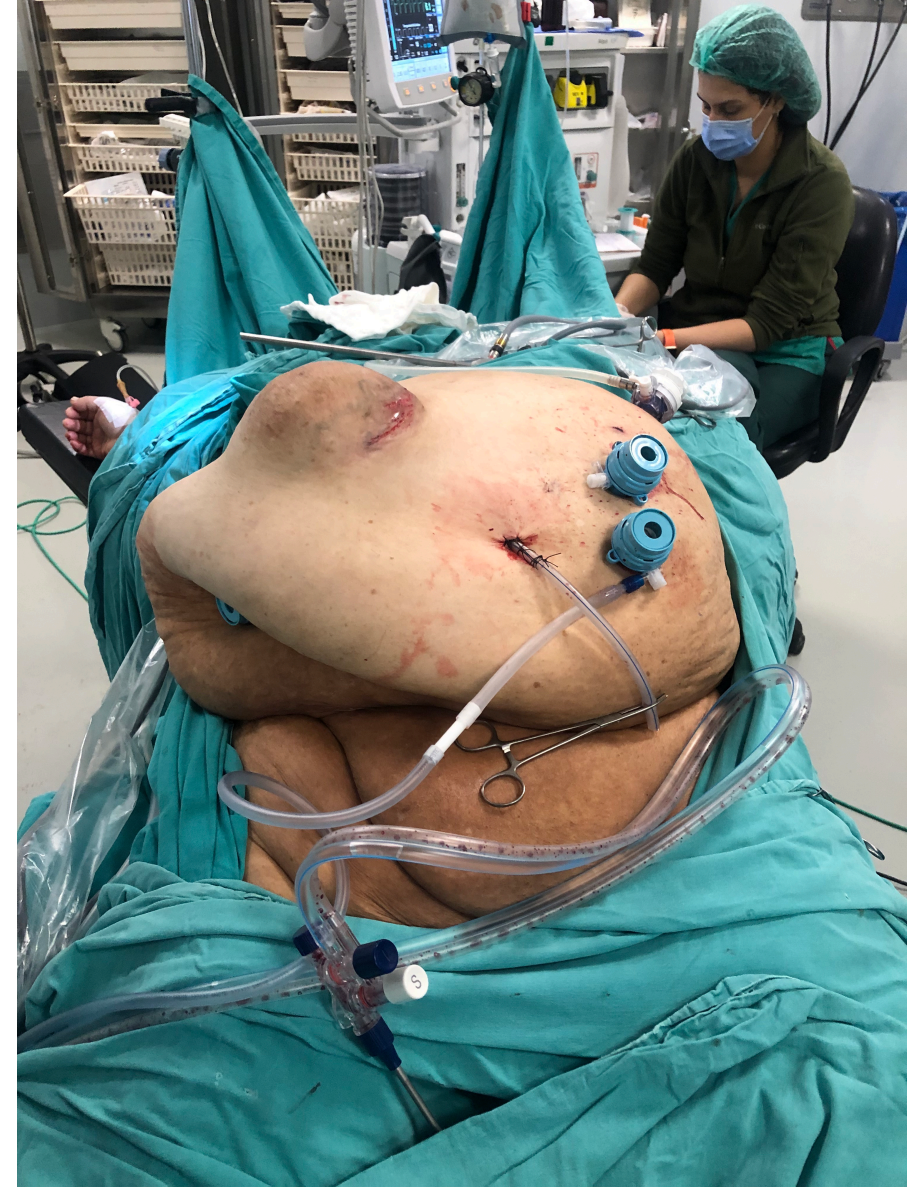
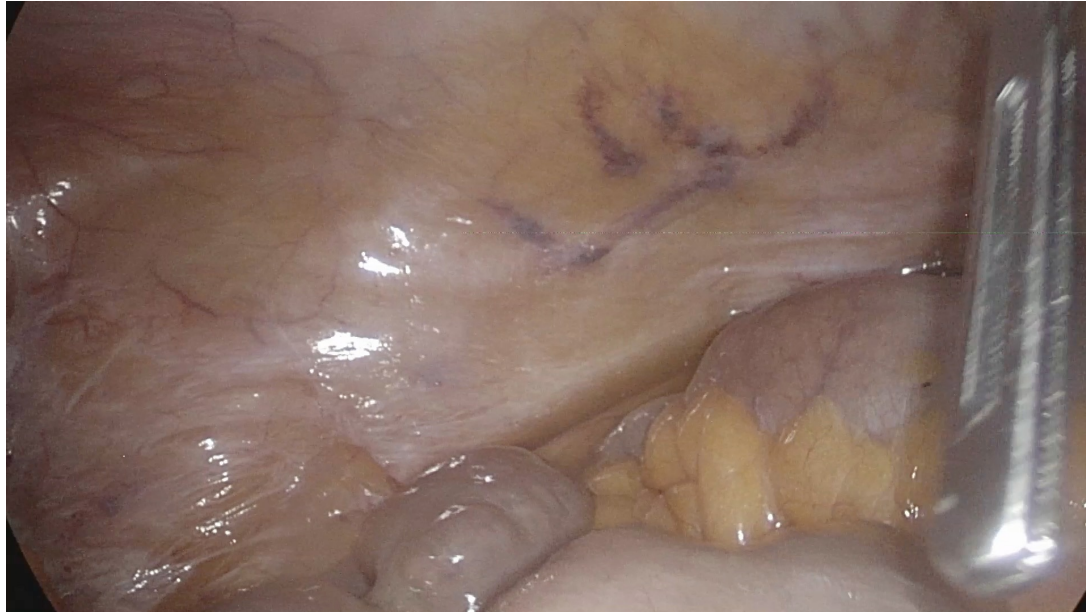




# Obes Olgular

- Barsak ekartasyonu için ilave bir trokar gerekebilir.
- Bunun dıřında pelvis cerrahisinde genellikle ilave bir zorluk yařanmaz.

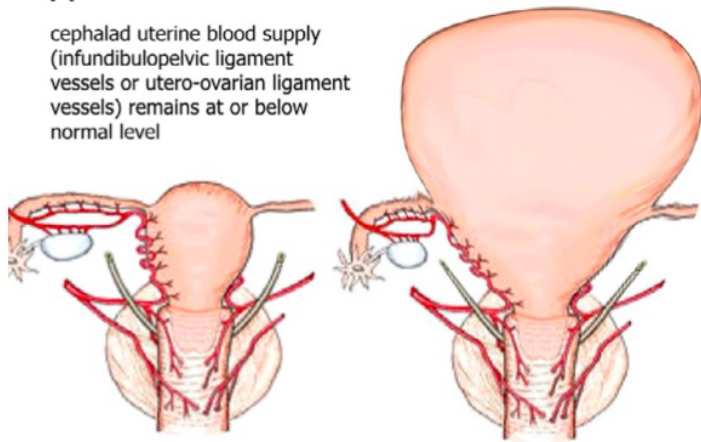


# Büyük Uterus

Uccella et al.

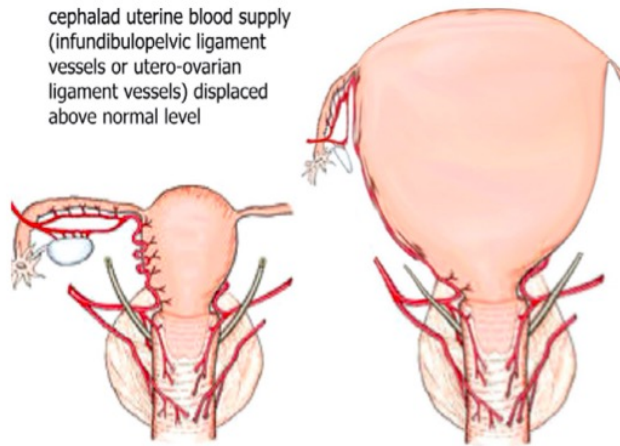
## Type 1

cephalad uterine blood supply  
(infundibulopelvic ligament  
vessels or utero-ovarian ligament  
vessels) remains at or below  
normal level



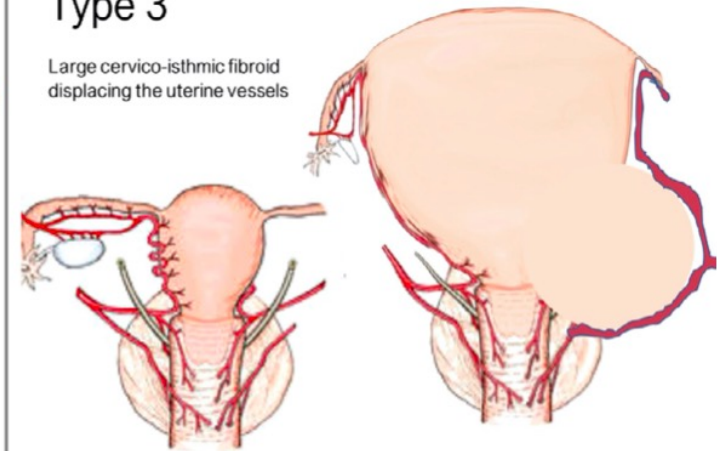
## Type 2

cephalad uterine blood supply  
(infundibulopelvic ligament  
vessels or utero-ovarian  
ligament vessels) displaced  
above normal level



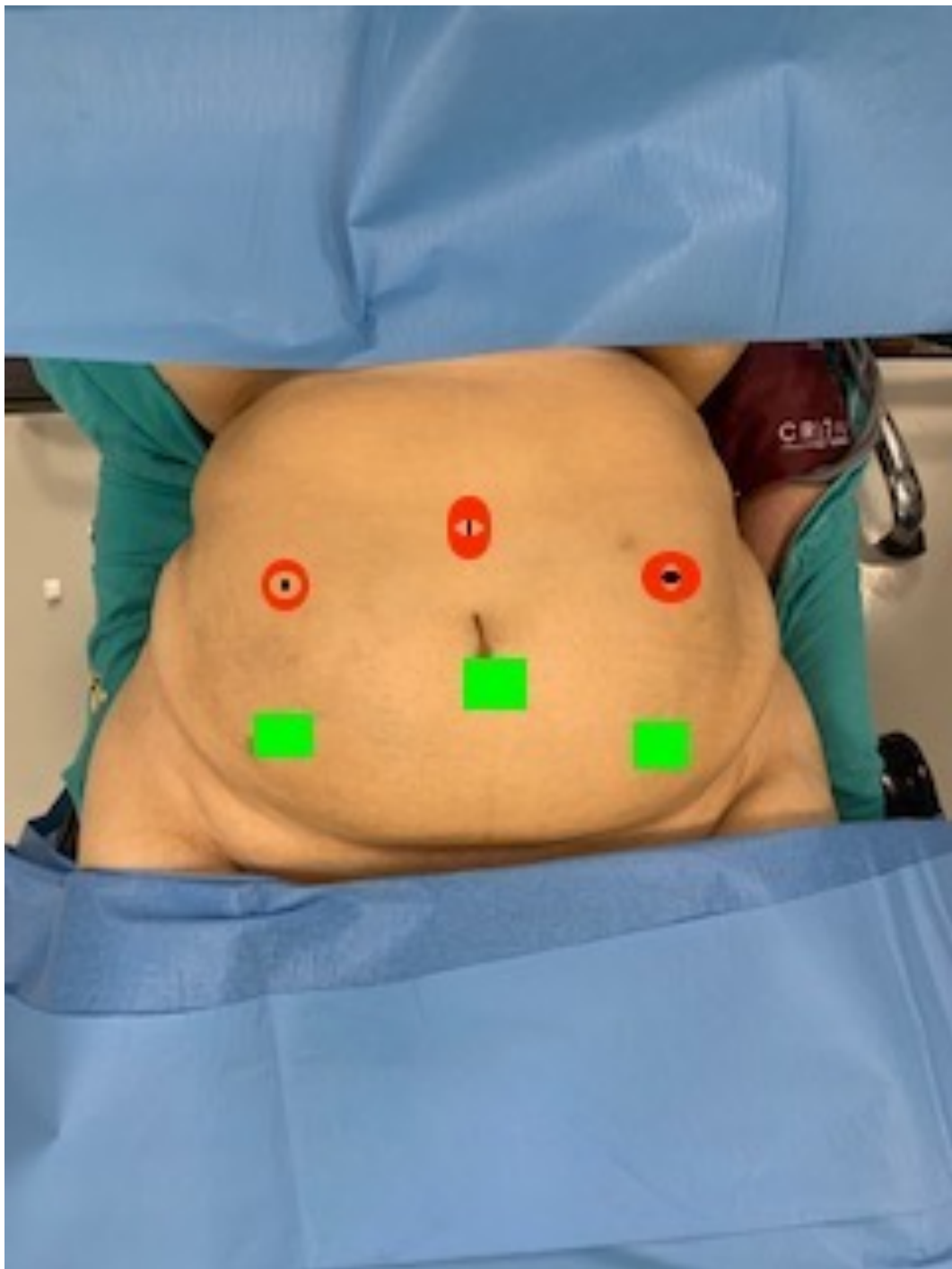
## Type 3

Large cervico-isthmic fibroid  
displacing the uterine vessels



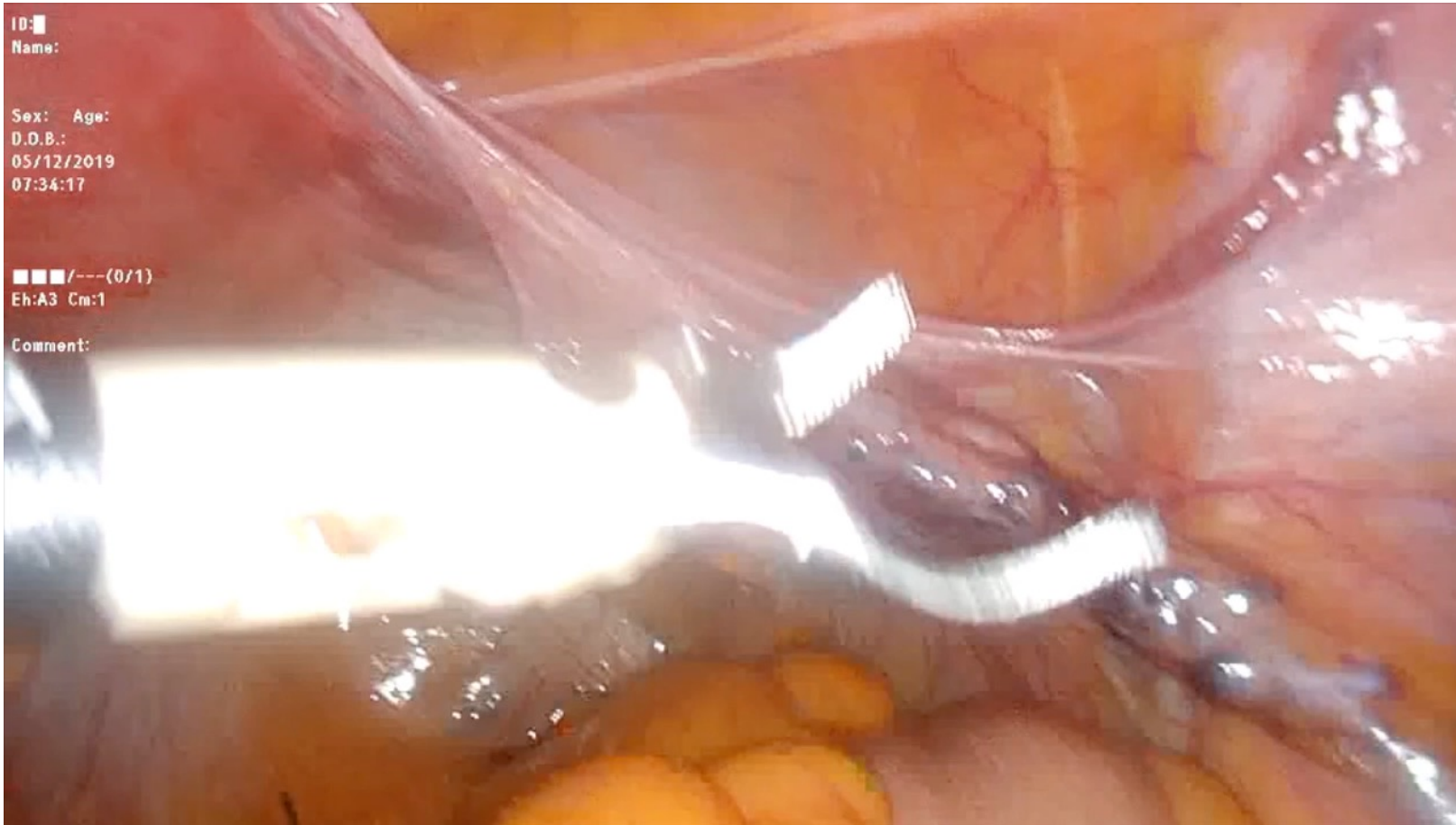
# Büyük Uterus

- İki Temel Zorluk :
- Manipülasyon için alanın daralması
- Fundusun altına inildikçe demonstrasyon zorluğu
  
- Çözüm:
- Trokarları yukarı seviyeden girmek
- 30<sup>0</sup> optik kullanmak



# Anatomik Zorluklar – Pelvik Adhezyonlar

- Geçirilmiş cerrahiler
- Endometriozis
- Pelvik enfeksiyonlar sonucu
  - Uterus
  - Mesane
  - Kolon – ileum adhezyonları
- İntraperitoneal adhezyolizis
- Retroperitoneal adhezyolizis



ID: ■

Name:

Sex: Age:

D.O.B.:

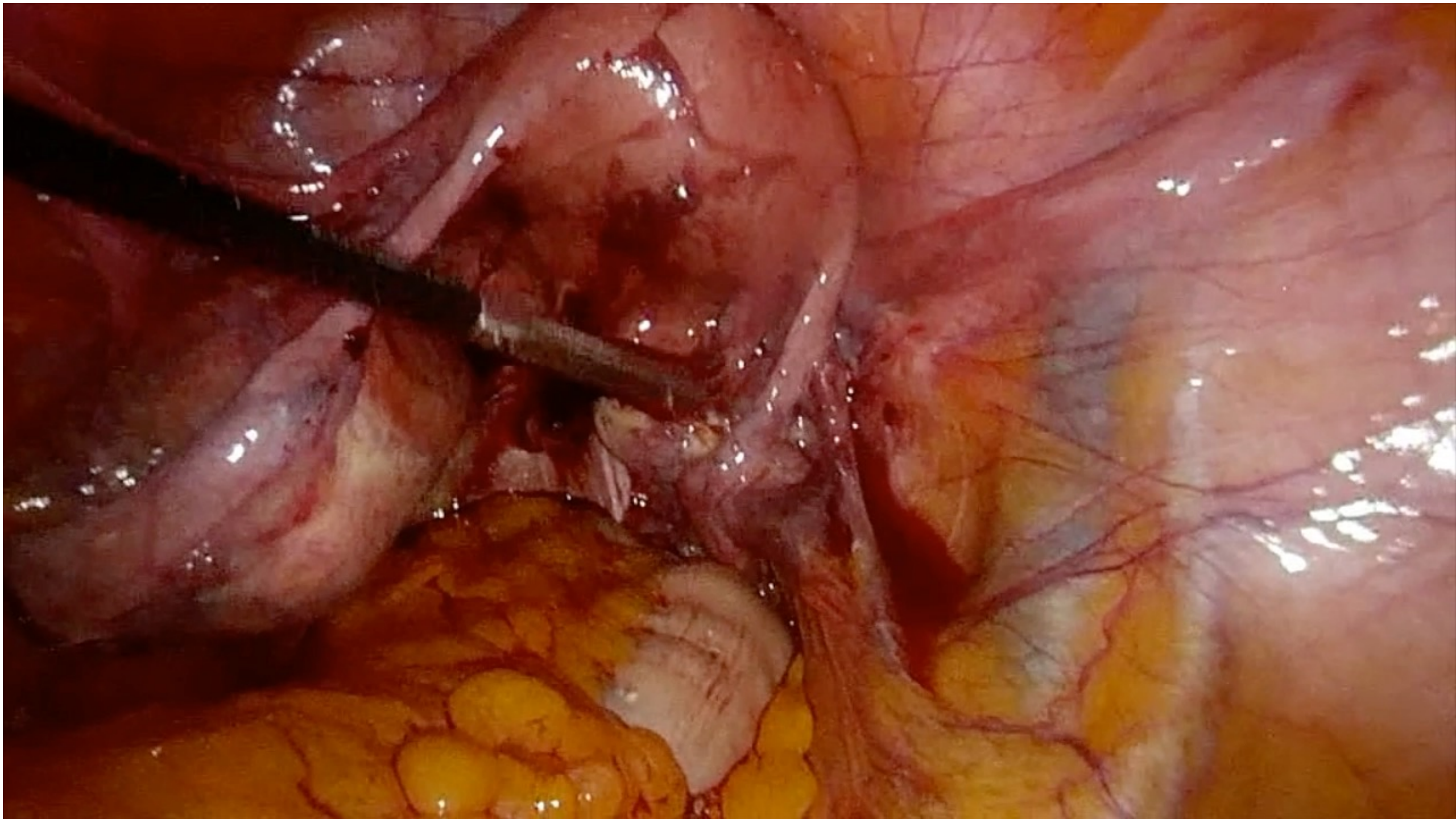
05/12/2019

07:34:17

■■■■/---(0/1)

Eh:A3 Cm:1

Comment:



ID: ■

Name:

Sex: Age:

D.O.B.:

07/02/2020

08:57:00

■■■■/---(0/1)

Eh:A1 Cm:1

Comment:

