


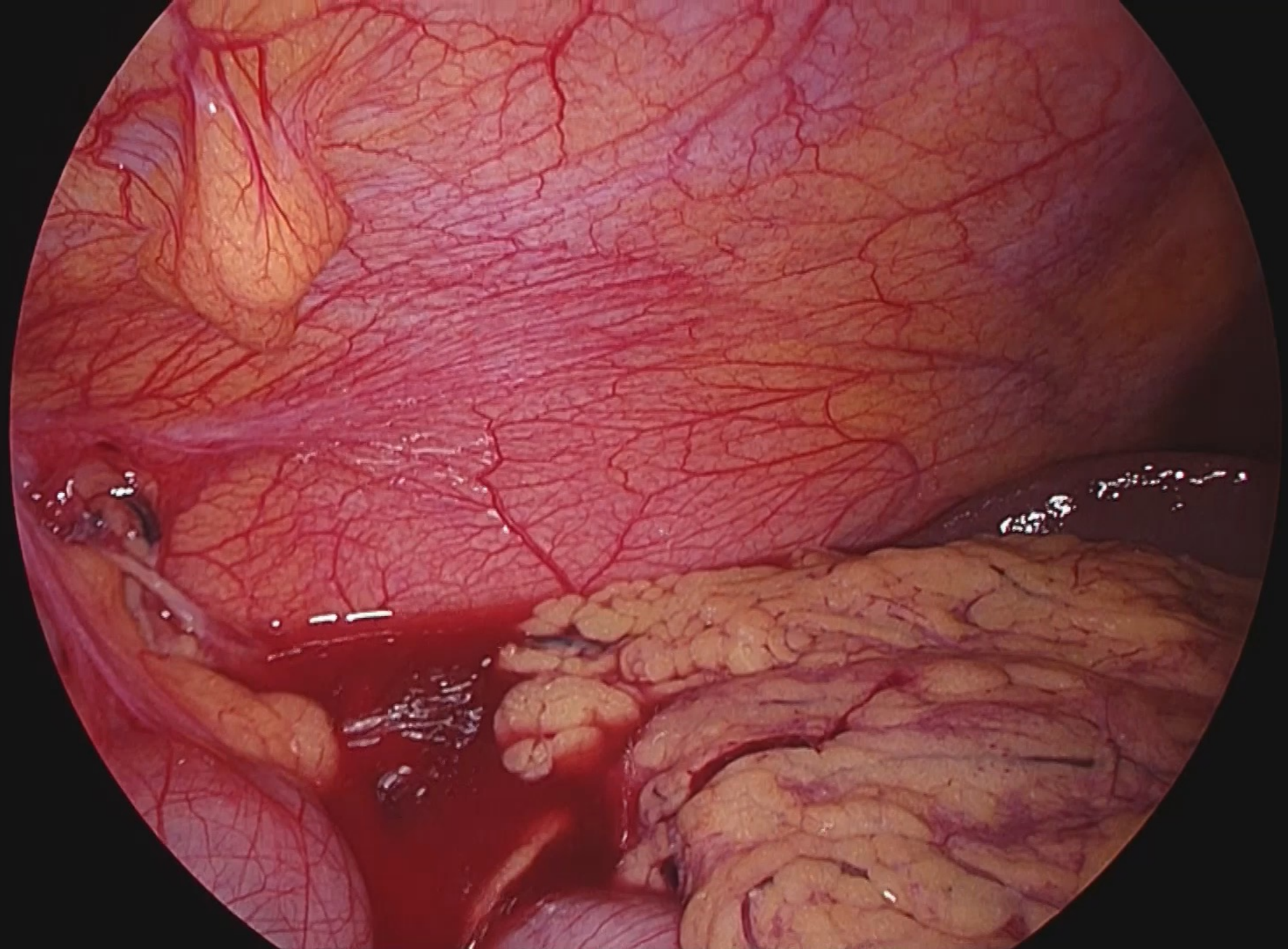
LAPAROSKOPİK PELVİK LENF NODU DİSEKSİYONU

ASİSTAN DR. ÇAĞLANUR YILDIZ

DOÇ.DR. İBRAHİM YALÇIN

ONDOKUZ MAYIS ÜNİVERSİTESİ TIP FAKÜLTESİ

- 
- 45 YAŞINDA
 - Y:3
 - SAT:2YILDIR MENOPOZ
 - ŞİKAYETİ:POSTMENOPOZAL KANAMA
 - GEÇİRİLMİŞ OPERASYON:SEZERYAN(2KEZ)
 - EK HASTALIKLAR:YOK
 - ENDOMETRİAL BİYOPSİ PATOLOJİ:ENDOMETRİAL KARSİNOM (FIGO GRADE 2)
 - ABDOMİNAL MR:MİYOMETRİAL İNVAZYON %50 NİN ALTINDA,LENFOVASKÜLER İNVAZYON İZLENMEDİ.





➤ PET:BİR ÖZELLİK YOK.

➤ FROZEN:MÜSİNÖZ BENİNG KİST

➤ OPERASYON MATERYALİ PATOLOJİ:

DÜŞÜK DERECELİ ENDOMETRİYAL ENDOMETRİOİD
KARSİNOM (FIGO GRADE 2)

LENFOVASKÜLER TUTULUM İZLENMEDİ

P53 WİLD TİP

MİSMATCH REPAIR BOYANMA OLMAMASI ÜZERİNE
GENETİK KONSULTASYON İSTENDİ.