

# LAPAROSKOPİK DERMOİD KİST EKŞİZYONU

DR.RUMEYSA AYDOĞAN DEMİR

DOC.DR.İBRAHİM YALÇIN

JİNEKOLOJİK ENDOSKOPİ PLATFORMU



6. MİNİMAL İNVAZİV  
JİNEKOLOJİK CERRAHİ  
KONGRESİ

21-24 Haziran 2023  
Acıbadem Üniversitesi  
Kongre Merkezi,  
Ataşehir - İSTANBUL



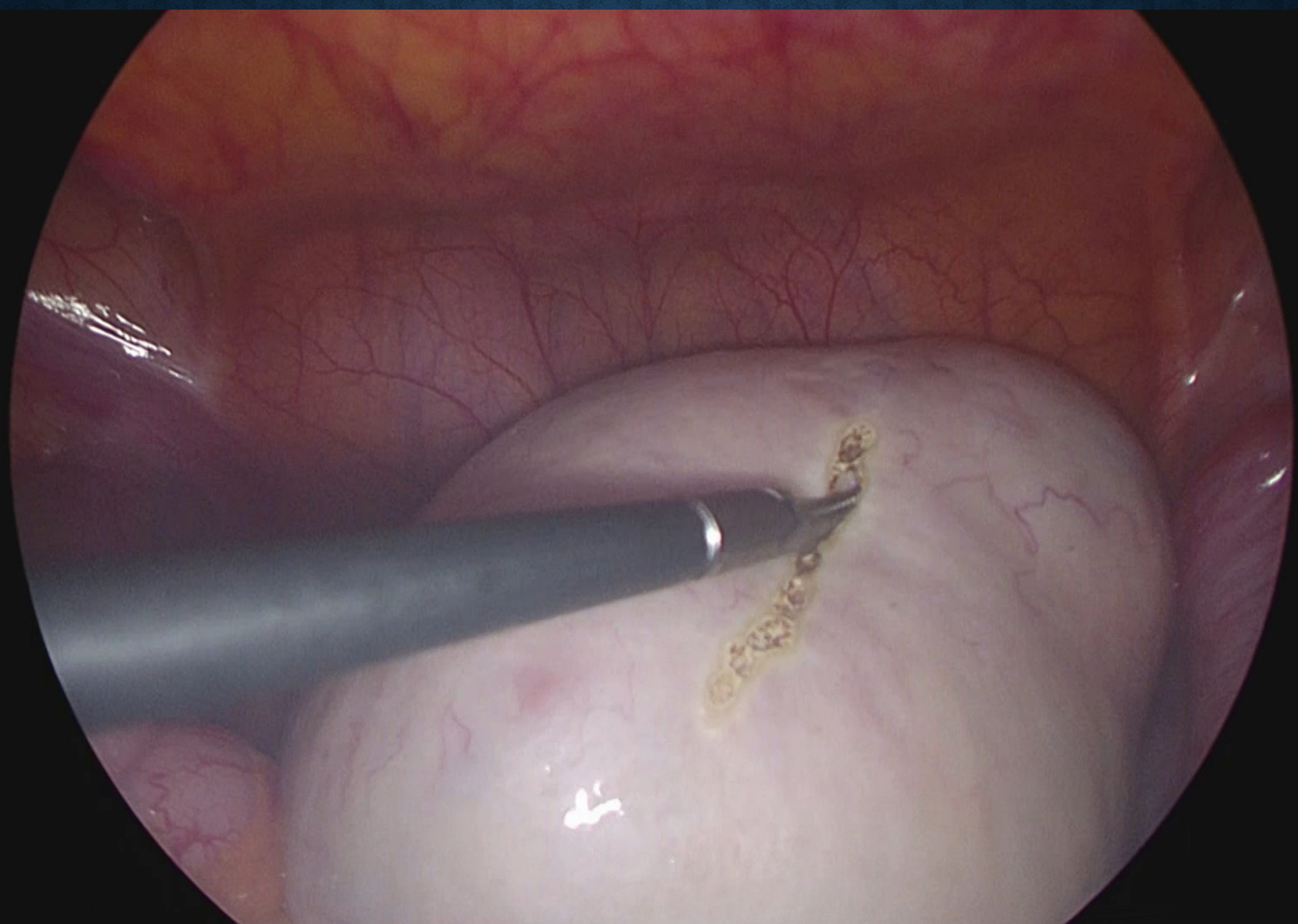


- 26 YAŞINDA
- KARIN AĞRISI
- G0(VİRGİN)
- HASTALIK:YOK
- İLAÇ:YOK
- OPERASYON:YOK
- USG: SAĞ OVER 9 CM SOLİD ALANLI KİST. DERMOİD? SOL OVER 3 CM HEMORAJİK KİST.
- MR: UTERUS VE SOL OVER NORMALDİR. SAĞ OVERDE 90X70 MM BOYUTLARDAN T2 SERİLERDE HETEROJEN HİPERİNRENS LEZYON(MUHTEMEL DERMOİD KİST) İZLENDİ.



- LDH:155
- BHCG:<0,1
- T.TESTOSTERON:75
- S.TESTOSTERON:1,78
- AFP:0,87
- CEA:1,07
- CA125:19,8
- CA19-9:17,2







**TEŐEKKÜR EDERİM...**

