

# İzole Metastatik Serviks Kanserinde Extraperitoneal Laparoskopik Bulky Lenf Nodu Eksizyonu

DR.CANDOST HANEDAN

ANKARA ETLİK ŞEHİR HASTANESİ  
JİNEKOLOJİK ONKOLOJİ KLİNİĞİ



Şik: Post Koital Kanama(G.C. ileus ned. ile danışıldı)

53y,g5p4a1 (nsvd)

Hastalık : KOAH ,DM, COVID ÖYKÜ:+2

Ope: DKÇ,Mitral Kapak Onarımı

VKi: 32,3

MUA: VULVA-VAJEN OLAĐAN

SERVİKAL 3-4 CM LİK ÜLSERE LEZYON

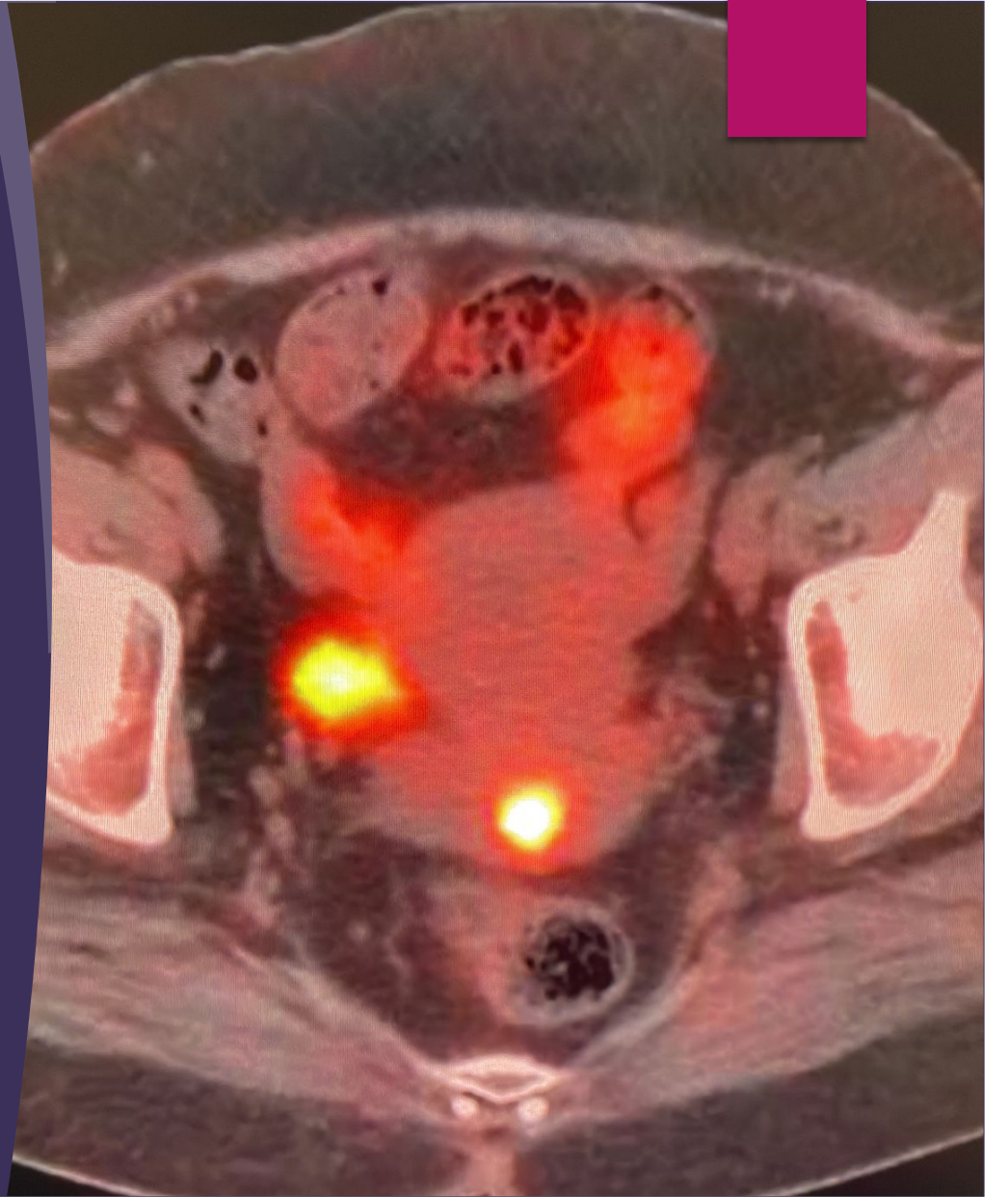
Sađ parametrium serbest Sol parametrium Őüpheli atake?

SİSTOSKOPI: NEGATİF(tümör basısı+),orifisler görüldü


CX BIOPSİ: KERATİNİZE SCC +



- ▶ Mr: Serviks düzeyinde 3,4 cm boyutunda lezyon T2A serilerde hiperintens, diffuzyon ağırlıklı seride kısıtlı diffuzyon bulgusu gösteren, dinamik ağırlıklı serilerde myometriuma göre hipovaskuler izlenen kitle lezyonu , bilateral parametriumlar invazyon bulgusu gözlenmedi; mesane ve rektum planlarında invazyon gözlenmedi.
- ▶ Pet ct: sağ common iliak alanda (suv maks 8,80) ve sağ internal iliak alanda (suvmaks: 5.80) birbirleriyle birleşme eğiliminde birkaç adet FDG tutulumu artmış metastatik lezyon,lezyon komşuluğunda ileal ans gato?
- ▶ Servikte sınırı net ayırt edilemeyen (suv maks 19, 86) olan patolojik artmış FDG tutulumu olan lezyon serviks ca ?







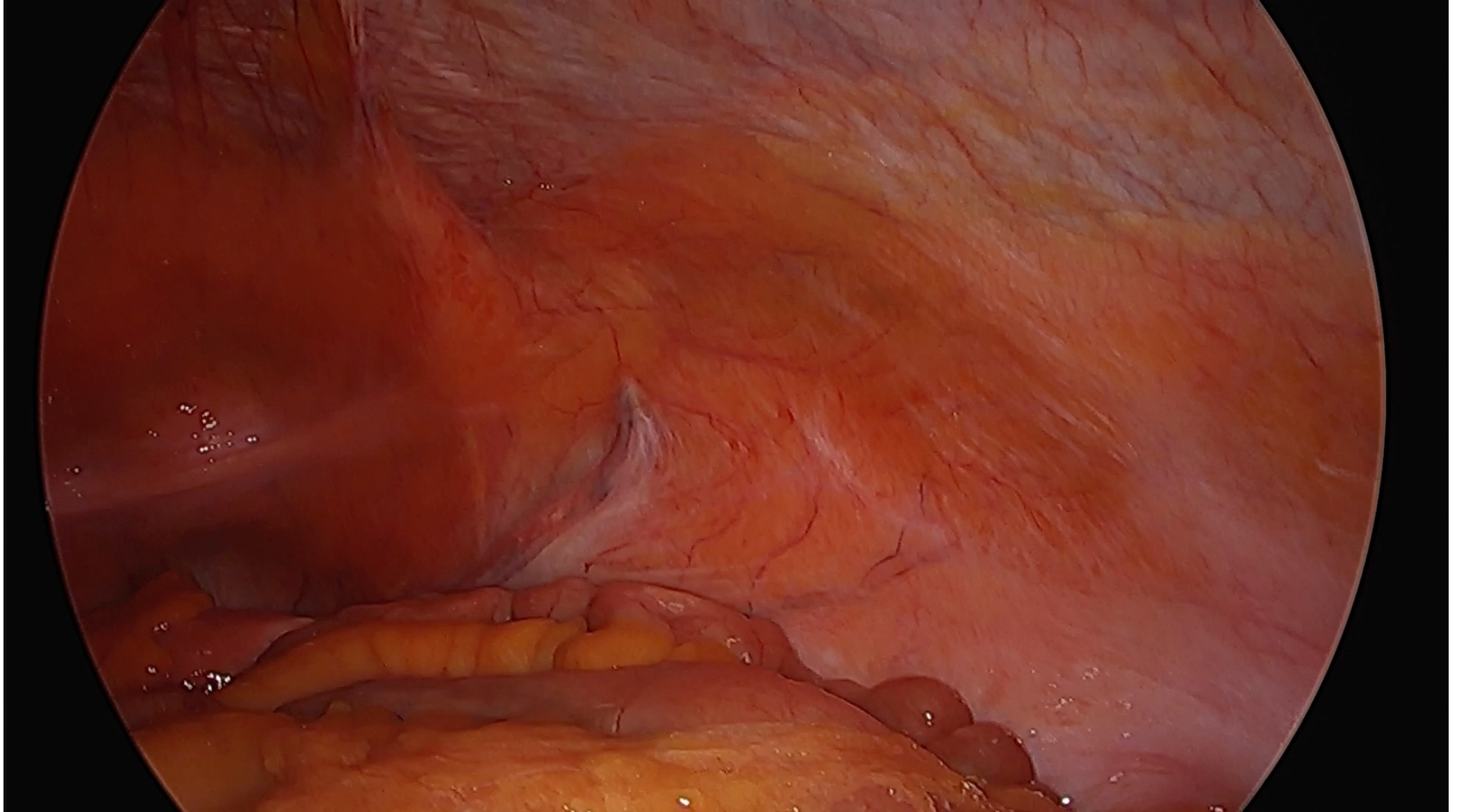
OPEN ACCESS

## ESGO/ESTRO/ESP Guidelines for the management of patients with cervical cancer – Update 2023\*

David Cibula,<sup>1,2</sup> Maria Rosaria Raspollini,<sup>3</sup> François Planchamp,<sup>4</sup> Carlos Centeno,<sup>5</sup> Cyrus Chargari,<sup>6</sup> Ana Felix,<sup>7,8</sup> Daniela Fischerová,<sup>9</sup> Daniela Jahnn-Kuch,<sup>9</sup> Florence Joly,<sup>10</sup> Christhardt Kohler,<sup>11,12</sup> Sigurd Lax,<sup>13,14</sup> Domenica Lorusso,<sup>15,16</sup> Umesh Mahantshetty,<sup>17</sup> Patrice Mathevet,<sup>18</sup> Raj Naik,<sup>19</sup> Remi A Nout,<sup>20,21</sup> Ana Oaknin,<sup>22,23</sup> Fedro Peccatori,<sup>24</sup> Jan Persson,<sup>25,26</sup> Denis Querleu,<sup>27</sup> Sandra Rubio Bernabé,<sup>28</sup> Maximilian P Schmid,<sup>29</sup> Artem Stepanyan,<sup>30</sup> Valentyn Svintsitskiy,<sup>31</sup> Karl Tamussino,<sup>32</sup> Ignacio Zapardiel,<sup>33</sup> Jacob Lindegaard<sup>24</sup>

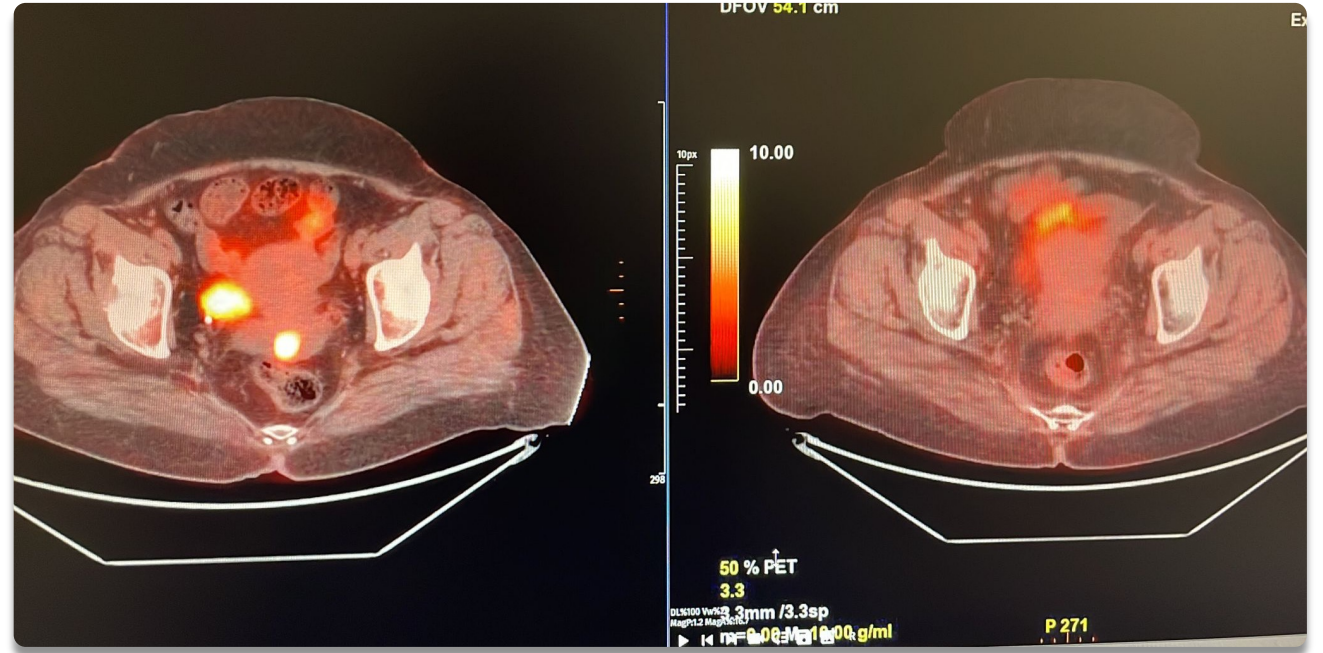
should aim to not exceed 7 weeks.

- ▶ PALND (at least up to inferior mesenteric artery) may be used to assess the need for elective para-aortic EBRT in patients with negative para-aortic lymph nodes (PALN) and positive PLN on imaging [IV, C].





- ▶ Patoloji sonucu: 4 adet tümör pozitif lenf nodu
- ▶ Definitif tedavi: Haftalık 40 mg/m<sup>2</sup> siplatin ile eşzamanlı 50.4 gy 28 f da KRT uygulandı ardından brakiterapi ile tedavisi tamamlandı.
- ▶ 3.ay kotrol pet-ct







TEŞEKKÜRLER.....