



V-NOTES HİSTEREKTOMİ VE ADNEKSEKTOMİ

DR. HANDE DÖNMEZ KÖKSAL

ANKARA ÜNİVERSİTESİ TIP FAKÜLTESİ

KADIN HASTALIKLARI VE DOĞUM ANABİLİM DALI

V-NOTES

(TRANSVAGİNAL NATURAL ORİFİCE TRANSLUMİNAL ENDOSKOPİK SURGERY)

- V-NOTES , vajinal histerektominin avantajlarını , endoskopik cerrahinin dokuları magnifikasyon özelliği ile kombine eder
- Vajinal histerektomi endikasyonlarını genişletmemizi sağlar
- Görerek işlem , cerraha güven verebilir
- Cerrahın ergonomisine katkı sağlar

Baekelandt, J. F. *BJOG* 2019

Kaya, C., *Journal of investigative surgery* 2022

Housmans, *Journal of clinical medicine* 2020

V-NOTES (TRANSVAGİNAL NATURAL ORİFİCE TRANSLUMİNAL ENDOSKOPİK SURGERY)

- Adnektomi gereken durumlarda kolaylık sağlayabilir
- Abdominal kesi gerektirmez , daha iyi kozmetik sonuçlar
- Daha kısa operasyon ve hastanede yatış süresi
- Postoperatif dönemde daha az analjezi ihtiyacı
- Konvansiyonel laparoskopiyeye kıyasla , trokar yeri ilişkili komplikasyonlar (herni , ağrı ,yara yeri enfeksiyonu vs.) daha düşük

Baekelandt, J. F. *BJOG* 2019

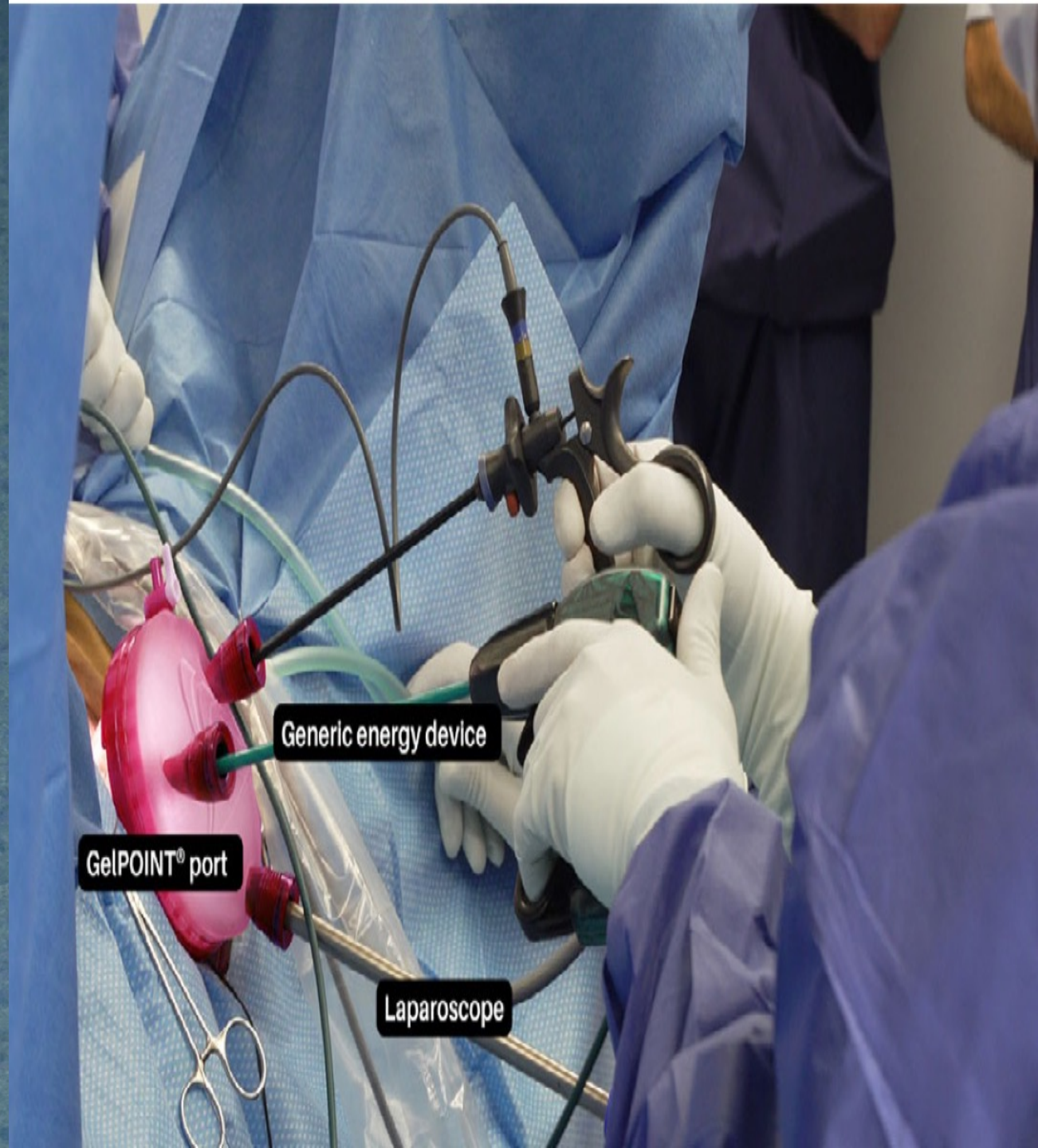
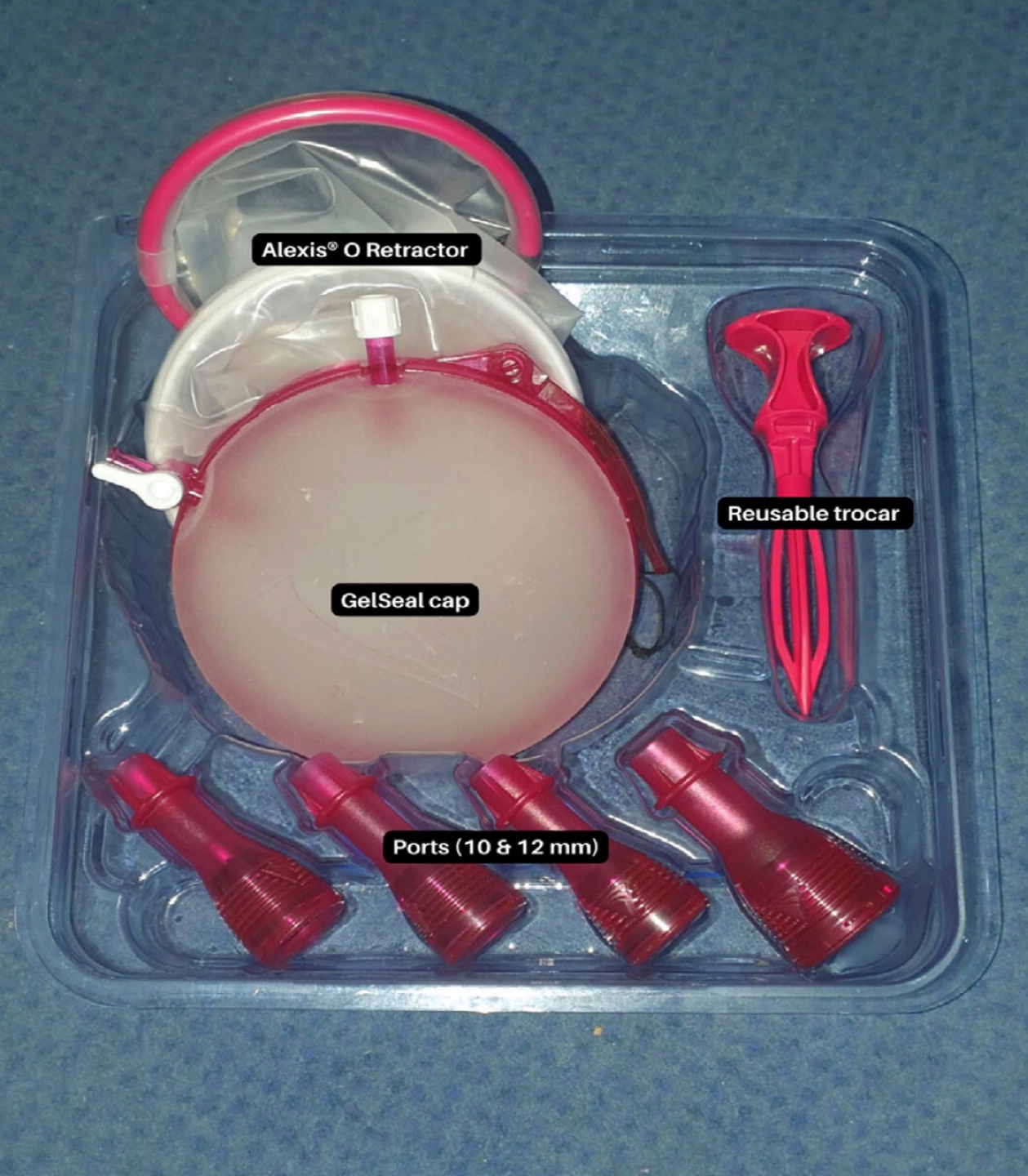
Kaya, C., *Journal of investigative surgery* 2022

Housmans, *Journal of clinical medicine* 2020

V- NOTES

- V-NOTES ilk olarak 2007'de kolesistektomi için kullanılmış
- 2012'de ilk histerektomi

Zorren R. Surg Innov 2007
Su H. Taiwan J Obstet Gynecol 2012




HASTA BİLGİLERİ

- 40 yaş
- Coumadin kullanan hastada tedaviye dirençli anormal uterin kanama
- Ultrason : uterus adenomyotik , adneksiyal patoloji yok
- Plan: GAA , yüksek litotomi pozisyonunda , v-NOTES Histerektomi ve Bilateral Salpenjektomi

HASTA BİLGİLERİ

- 65 yaş
- Abdominopelvik BT görüntülemesinde saptanan yaklaşık 5 cm sağ adneks orijinli kitle
- Plan : GAA , yüksek litotomi pozisyonunda , v-NOTES Adnekspektomi

- Klasik vajinal ve laparoskopik entrümanlara ek olarak Transvajinal Gel Point v-Path kullanılacaktır



TEŞEKKÜR EDERİM...